

Авастин в клинической химиотерапии злокачественных опухолей

В.А.Горбунова

ФГБУ Российский онкологический научный центр им. Н.Н.Блохина РАМН, Москва

Резюме

Авастин (бевацизумаб) – гуманизованное моноклональное антитело, обладающее выраженной антиангиогенной активностью, прицельно блокирующее сосудистый эндотелиальный фактор роста VEGF и предотвращающее его связывание с рецепторами. Хронологически Авастин является одним из первых (вторым после трастузумаба) таргетных препаратов, разрешенных для применения в клинической практике. Также он является единственным таргетным препаратом, применяемым при основных злокачественных солидных опухолях: метастатическом колоректальном раке, местно-рецидивирующем или метастатическом раке молочной железы, местно-распространенном, метастатическом или рецидивирующем неплоскоклеточном немелкоклеточном раке легкого, распространенном и/или метастатическом почечно-клеточном раке, глиобластоме (глиома 4-й степени злокачественности по классификации Всемирной организации здравоохранения) и эпителиальном раке яичника, маточной трубы и первичном раке брюшины. Таким образом, в результате многочисленных исследований Авастина в онкологии, проведенных в течение более 10 лет, Авастин можно охарактеризовать сегодня двумя словами: первый и лучший, поскольку ни один таргетный препарат не нашел столь широкого клинического применения и показаний в практической онкологии, и, более того, практически ни одно клиническое исследование Авастина не было безуспешным. Следует сказать также, что большой клинический опыт показывает относительную безопасность препарата в различных подгруппах и популяциях больных.

Ключевые слова: Авастин, ангиогенез, эндотелиальный фактор роста сосудов, таргетные препараты, колоректальный рак, рак молочной железы, немелкоклеточный рак легкого, почечно-клеточный рак, глиобластома, рак яичников, рак фаллопиевой трубы, первичный рак брюшины.

Avastin in clinical chemotherapy of malignant tumors

V.A.Gorbunova

Summary

Avastin (bevacizumab) is a humanized monoclonal antibody with evident antiangiogenic activity, which blocks vessel endothelial growth factor (VEGF) and prevent its binding with receptors. Chronologically Avastin was among the first (second after trastuzumab) targeted agents approved for clinical practice. Also it is the only targeted agent used in the main malignant solid tumor types: metastatic colorectal cancer, locally recurrent or metastatic breast cancer, metastatic or recurrent nonsquamous non-small cell lung cancer, advanced and/or metastatic renal cell cancer, glioblastoma (stage IV glioma according to WHO classification) and epithelial ovarian, fallopian tube, or primary peritoneal cancer. Therefore Avastin can be defined today as the first and the best, because not one targeted agent has so wide clinical use and indications in practical oncology and moreover practically there were no ineffective clinical trials with Avastin. Also it is necessary to mention that large clinical experience with Avastin demonstrates comparative safety of the agent in different patient's subgroups and populations.

Key words: Avastin, angiogenesis, vessel endothelial growth factor, targeted agents, colorectal cancer, breast cancer, non-small cell lung cancer, renal cell cancer, glioblastoma, ovarian cancer, fallopian tube cancer, primary peritoneal cancer.

Сведения об авторе

Вера Андреевна Горбунова – зав. отд-нием химиотерапии ФГБУ РОНЦ им. Н.Н.Блохина РАМН, Москва

XXI век – это век молекулярно-направленной таргетной терапии, кардинально изменивший сущность и возможности лекарственного лечения злокачественных опухолей.

Авастин (бевацизумаб) – гуманизованное моноклональное антитело, обладающее выраженной антиангиогенной активностью, прицельно блокирующее сосудистый эндотелиальный фактор роста (VEGF) и предотвращающее его связывание с рецепторами. VEGF экспрессируется на всем протяжении развития опухоли, даже при запуске дополнительных сигнальных путей. Этот фактор роста обеспечивает сохранение существующих сосудов, стимулирует рост новых, повышает проницаемость сосудов, поддерживает развитие патологической сосудистой сети. Опухоли необходима постоянная экспрессия VEGF для роста и образования новых сосудов. Именно поэтому длительная блокада данного механизма развития опухоли столь существенна. Длительный период полувыведения (до 20 дней) обеспечивает продолжительный контроль роста опухоли после одного введения бевацизумаба.

Хронологически Авастин является одним из первых (вторым после трастузумаба) таргетных препаратов, разрешенных для применения в клинической практике. Так-

же он является единственным таргетным препаратом, применяемым при основных злокачественных солидных опухолях:

- метастатический колоректальный рак (мКРР);
- местно-рецидивирующий или метастатический рак молочной железы (мРМЖ);
- местно-распространенный, метастатический или рецидивирующий неплоскоклеточный немелкоклеточный рак легкого (НМРЛ);
- распространенный и/или метастатический почечно-клеточный рак;
- глиобластома (глиома 4-й степени злокачественности по классификации Всемирной организации здравоохранения);
- эпителиальный рак яичника (РЯ), маточной трубы и первичный рак брюшины.

Одним из первых показаний был мКРР. В июне 2004 г. в журнале «New England Journal of Medicine» были опубликованы результаты рандомизированного исследования, сравнивавшего режим иринотекана, 5-фторурацила и лейковорина (IFL) с Авastiном или плацебо. Исследование показало, что добавление Авастина к комбинации обеспечивает статистически достоверное и клинически

Таблица 1. Обзор клинических исследований, включенных в анализ

Исследование	Фаза	Лечебные режимы, включенные в текущий анализ	Число больных	Основные оценочные показатели
1-я линия терапии мКРП				
AVF2107 (NCT00109070) [1]	III	IFL + Авастин 5 мг/кг IFL + плацебо	402 411	ОВ
NO16966 (NCT00069095) [2]	III	FOLFOX или XELOX + Авастин 7,5 мг/кг FOLFOX или XELOX + плацебо	699 701	ВБП
ARTIST (NCT00642577) [3]	III	mIFL + Авастин 5 мг/кг mIFL	142 72	ВБП
AVF0780 [4]	II	5ФУ/лейков. + Авастин 5 мг/кг 5ФУ + плацебо	35 36	Время до прогрессирования, подтвержденный ОЭ
AVF2192 (NCT00109226) [5]	II	5ФУ/лейков. + Авастин 5 мг/кг 5ФУ + плацебо	104 105	ОВ
AGITG MAX (NCT00294359) [6]	III	Капецитабин + Авастин 7,5 мг/кг Капецитабин	315 156	БРВ
2-я линия терапии мКРП				
E3200 (NCT00025337) [7]	III	FOLFOX + Авастин 10 мг/кг FOLFOX	293 292	ОВ

Примечание. 5ФУ/лейков. – 5-фторурацил с лейковорином; mIFL – модифицированный режим IFL.

значимое улучшение выживаемости у больных мКРП [1]. Многочисленные одновременные с этим или последующие клинические исследования имели разные конечные цели: общая выживаемость (ОВ) или выживаемость без прогрессирования (ВБП), либо время до прогрессирования и подтвержденный объективный эффект (ОЭ), однако в 2013 г. в журнале «The Oncologist» опубликованы результаты метаанализа семи рандомизированных исследований бевацизумаба при мКРП, в котором вновь проанализированы индивидуальные данные больных, получавших лечение внутри изучаемых протоколов (табл. 1).

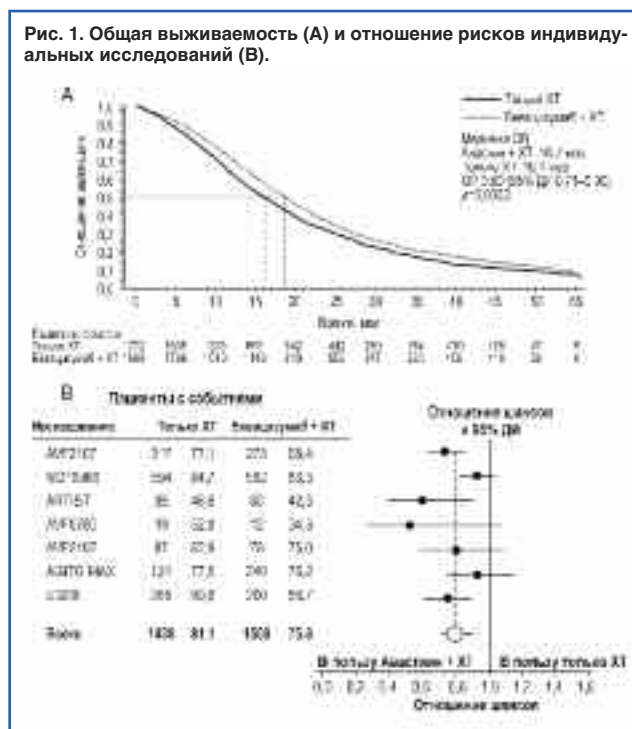
Основной целью анализа была ОВ, а вторичными – ВБП и ОЭ [8]. Оцениваемая популяция состояла из 3763 больных: 1990 из них получали химиотерапию (ХТ) с Авастином, 1773 больных – ХТ с плацебо или просто были в контрольной группе без Авастина. 58,8% всех больных были мужчины, 39,6% были в возрасте 65 лет и старше, и у 45,7% статус по шкале ECOG (Eastern Cooperative Oncology Group) оценивали как I и более.

Анализ еще раз продемонстрировал улучшение ОВ при добавлении Авастина к ХТ: медиана ОВ составила 18,7 мес, а без Авастина – 16,1 мес (относительный риск – ОР 0,80; 95% доверительный интервал – ДИ 0,71–0,90; $p=0,0003$). Была показана статистически значимая гетерогенность исследований и, в частности, влияние данных из исследования NO16966, составивших 37% от всей популяции (рис. 1).

ВБП также была выше (8,8 мес против 6,4 мес) в группе с Авастином, как и ОЭ (39% против 33%).


При анализе подгрупп были получены аналогичные статистически значимые результаты или тенденции к улучшению показателей ОВ и ВБП. Использование Авастина ассоциировалось с улучшением ОВ и ВБП у больных, получавших иринотекан либо оксалиплатин, хотя и отмечалась значительная разница в ОР смерти и прогрессирования при сравнении комбинаций с иринотеканом или оксалиплатином. Улучшение от Авастина наблюдалось и при монотерапии (тенденция в ОВ и статистически значимое в ВБП), а также при использовании дуплетов (статистически значимое как для ОВ, так и для ВБП). Данные по статусу K-RAS были доступны по двум исследованиям (AVF2107 и AGITG MAX) в сумме у 530 больных. Улучшение ВБП наблюдалось при лечении с Авастином независимо от статуса K-RAS. Показатели ОВ также улучшались в обеих группах, однако при K-RAS-мутированных опухолях они не достигли статистической значимости. Статистически значимый результат был достигнут для больных с метастазами в печени и для больных с еще одним дополнительным очагом метастазирования помимо

Рис. 1. Общая выживаемость (А) и отношение рисков индивидуальных исследований (В).



печени или легких. Анализ 1-й линии ХТ подтвердил преимущество лечения с Авастином: медиана ОВ 19,8 мес против 17,6 мес ($p=0,0034$); медиана ВБП – 9,1 мес против 6,9 мес ($p<0,0001$). Статистически значимые различия были получены для следующих подгрупп больных: получающих иринотекан – содержащие режимы ХТ, дуплеты, в возрасте менее 65 лет, с общим состоянием по ECOG-статусу больше или равным 1, с диким типом K-RAS и с экстенсивной болезнью в начале терапии. ВБП была статистически значимо выше во всех анализируемых подгруппах 1-й линии ХТ. Поскольку ранее опубликованные данные содержали разные результаты ОВ, данный анализ позволил сделать важный вывод о значимом влиянии добавления Авастина к ХТ в отношении ОВ и ВБП. Этот анализ также показал, что Авастин уменьшает риск рецидива или смерти по сравнению с одной ХТ как в режимах с иринотеканом, так и в режимах с оксалиплатином, хотя ОР остается в пользу режимов с иринотеканом. Возможное объяснение этому факту авторы находят в ранней от-

Рис. 2. Исследования III фазы: Авастин в 1 и 2-й линиях и после прогрессирования на терапии 1-й линии с включением Авастина.



мене Авастина, которое имело место в исследовании NO16966 [9, 10]. Эффективность Авастина была статистически значимой для всех возрастных групп и для подгрупп в зависимости от общего состояния. Ранее проанализированные исследования AVF2107, AVF2192, NO16966, E3200 это подтверждают и демонстрируют также, что нежелательные побочные эффекты одинаковы для разных возрастных групп, за исключением тромбоэмболий, преимущественно за счет случаев артериальных тромбоэмболий, возрастающих у пожилых больных. Многочисленные обсервационные исследования подтвердили схожие положения о хорошей эффективности и переносимости режимов ХТ с Авастином в когортах пожилых больных. Ретроспективный анализ больных в возрасте 75 лет и старше из исследования AGITG MAX показал схожие зависимости [11–13]. Анализ переносимости лечения в целом по данным метаанализа семи исследований выявил 78,1 и 68,3% токсичности 3-й и более степени в группах с Авастином и без него соответственно. Фатальные нежелательные явления составили 4 и 3% соответственно. Как и можно было ожидать, добавление Авастина к ХТ привело к повышению количества случаев гипертензии 3-й степени и более (7,7% против 1,6%), протеинурии 3-й степени и

более (1,7% против 0,2%) и желудочно-кишечных перфораций (2,2% против 0,7%). Эти данные согласуются с ранее опубликованными относительно побочных эффектов Авастина, характерных для ингибиторов ангиогенеза [14, 15]. Эффективность Авастина во 2-й линии лечения мКРР доказана исследованиями E3200 и TML (ML18147). Последнее исследование демонстрирует возможность достижения эффекта после прогрессирования на фоне ХТ + Авастин с последующей сменой режима ХТ и продолжением лечения Авастином, которое вновь оказывается успешным. ОВ в исследованиях Авастина 1 и 2-й линий и при применении во 2-й линии после прогрессирования на фоне 1-й линии с Авастином представлена на рис. 2.

Таким образом, подтверждается тот факт, что Авастин работает всегда, когда есть точка приложения, а именно сеть патологических опухолевых сосудов. В то же время он неэффективен, если данный субстрат отсутствует, и вполне объяснимо отсутствие какого-либо выигрыша при использовании Авастина в адьювантных режимах, что и было показано в исследованиях NSABP C-08 и AVANT. Особый интерес и перспективную область исследования представляет действие Авастина в зависимости от статуса K-RAS. Известно, что мутация гена K-RAS является прогностическим маркером при мКРР и негативным предиктором эффективности анти-EGFR моноклональных антител цетуксимаба и панитумумаба. Эффективность Авастина не зависит от статуса K-RAS, и по основному механизму его действие не связано с изменениями, происходящими в сигнальном каскаде Ras/Raf/Mek/Erk. Однако можно предположить, что благодаря многочисленным связям и цепочкам взаимодействий косвенные эффекты могут влиять на основной механизм. Ранее анализ семи исследований подтвердил независимость действия Авастина от статуса K-RAS. Отдельное исследование, посвященное этому вопросу, подтвердило это положение. H.Hurwitz и соавт. провели дополнительный статистический анализ K-RAS-мутаций у 230 больных, получавших IFL + Авастин или плацебо [16]. Медиана ВВП была достоверно выше при лечении с Авастином как при диком типе K-RAS (13,5 мес против 7,4 мес, ОР 0,44; $p<0,0001$), так и при мутированном K-RAS (9,3 мес против 5,5 мес, ОР 0,41; $p=0,0008$).

Таблица 2. Изучение RAS в исследованиях PRIME, PEAK и FIRE3

Определение RAS, %	PRIME		PEAK		FIRE	
	П+FOLFOX4	FOLFOX4	П+FOLFOX6	Б+FOLFOX6	Ц+FOLFIRI	Б+FOLFIRI
Ретроспективно	90		80		84	
ОЭ, %	57	48	64	60	65,5	59,6
МВБП	10,1	7,9	13,1	9,5	10,4	10,2
ОР	0,72		0,65		0,93	
p	0,01		0,03		0,54	
Медиана ОВ	26,0	20,2	41,3	28,9	33,1	25,6
ОР	0,78		0,63		0,70	
p	0,04		0,058		0,011	

Здесь и далее в табл. 3: П – панитумумаб; Б – бевацизумаб; Ц – цетуксимаб.

Таблица 3. Прямые сравнительные исследования при диком типе K-RAS

	CALGB/SWOG80405		PEAK		FIRE3		p
	ХТ+Ц	ХТ+Б	П+FOLFOX	Б+FOLFOX	Ц+FOLFIRI	Б+FOLFIRI	
ОЭ, %					62%	58%	0,183
Медиана ВВП	10,4	10,8	10,9	10,1	10,0	10,3	0,547
ОР	1,04		0,84				
p	0,55		0,22				
Медиана ОВ	29,9	29,0	34,2	24,3	28,7	25,0	
ОР	0,925		0,62		0,77		
p	0,34		0,009		0,017		

Рис. 3. Роль бевацизумаба.

мРМЖ:

- улучшение ОЭ: E2100, ATHENA, RIBBON, но нет улучшения ОВ
- AVEREL (HER2+) – не было улучшения ОЭ и ОВ

Неoadьювантная терапия.

NSABP-B40 (n=1206)
Doc+AC±Б
Doc/Her+AC±Б
Doc/Gen+AC±Б

GeparQuinto (n=1948)
EC-Doc
EC-Doc+Б

	nПР, %		nПР, %		nПР, %		nПР, %	
Все без Б	23	Б 28 (p=0,08)	Все без Б	14,9	Б 18,4 (p=0,04)			
ER+без Б	11	Б 17 (p=0,03)	ER+без Б	7,8	Б 7,7			
ТН РМЖ без Б	47	Б 52 (p=н/д)	ТН РМЖ без Б	27,8	Б 39,3 (p=0,003)			

Beag HD et al. NEJM 2012; 366: 310–20.

Von Minckwitz et al. NEJM, 2012; 366: 299–309.

Адьювантная терапия:


- ТН РМЖ: BEATRICE; нет улучшения ОВ (Cameron D et al. Lancet Oncol 2013);
- HER2+: BETH; нет улучшения ОВ (SABCS 2013; p. 1–3).

Примечание. Б – бевацизумаб; nПР – подтвержденная полная ремиссия; ТН РМЖ – тройной негативный РМЖ; н/д – недостоверно.

Достоверно более высокий процент ОЭ от IFL + Авастин был получен однако только при диком типе K-RAS: 60% против 37,3% (p=0,006) сравнительно с результатом при мутированном K-RAS: 43,2% против 42,2%. В последние 2 года приобрело значение определение не только статуса K-RAS, но и N-RAS, таким образом выявляется более узкая, но в то же время более чувствительная к ингибиторам EGFR группа больных. В связи с этим в нескольких сравнительных исследованиях, сконцентрированных на больных, имеющих опухоли с диким типом гена K-RAS, проведен анализ подгруппы с диким типом всех генов семейства RAS для попытки выяснить, какое же первоначальное лечение для этой подгруппы является наилучшим. На настоящий момент времени нет определенного доказательного вывода, поскольку ретроспективный анализ RAS в исследованиях PRIME, PEAK и FIRE3 дает разные результаты, что может быть связано с тем, что ОВ не являлась первичной конечной точкой данных исследований, а также с недостаточным количеством пациентов в подгруппе и отсутствием должного контроля за последующей терапией (после терапии 1-й линии) (табл. 2).

Прямое сравнительное исследование CALGB/SWOG80405, долго ожидаемое и описанное на собрании Американского общества клинической онкологии (American Society of Clinical Oncology, ASCO) в 2014 г., где первичной конечной точкой являлось различие в общей выживаемости и было включено достаточное для оценки данного параметра количество пациентов, не выявило разницы между режимами ХТ + Авастин или ХТ + цетуксимаб, од-

Рис. 4. AVEREL: ВБП соответственно плазменному уровню VEGF-A.



нако в настоящее время не опубликован полный анализ результатов подгруппы с диким типом всех генов семейства RAS (табл. 3).

Как следует из представленной таблицы, в исследованиях PEAK и FIRE3 при анализе по статусу K-RAS были получены достоверные результаты по улучшению медианы ОВ при использовании ингибиторов EGFR по сравнению с бевацизумабом, однако при этом не было улучшения медианы ВБП, что трудно объяснимо либо может быть объяснено разной эффективностью последующей терапии. В исследовании же CALGB/SWOG80405 не было получено никакой разницы в сравниваемых группах. Продолжены попытки выделения подгрупп, более чувствительных к тому или другому виду лечения (левостороннее или правостороннее поражение ободочной кишки, мужчины или женщины и т.д.), и клинические онкологи снова находятся в ожидании будущих результатов [16–19].

История развития Авастина при лечении больных мРМЖ также длительна (рис. 3). В Европе Авастин зарегистрирован для терапии РМЖ по следующим показаниям: Авастин показан в комбинации с паклитакселом в 1-й линии ХТ при мРМЖ или в комбинации с капецитабином для больных, у которых другие опции, включая таксаны или антрациклины, невозможны. В Российской Федерации Авастин разрешен для лечения больных мРМЖ в качестве 1-й линии терапии в комбинации с паклитакселом.

Бевацизумаб был изучен при мРМЖ в трех исследованиях 1-й линии – E2100, AVADO, RIBBON-1 с дальнейшим метаанализом этих исследований, подтвердившим результаты каждого из исследований, а именно значимое увеличение медианы ВБП, снижение риска прогрессирова-

Таблица 4. GOG-0218. Продолжение Авастина увеличивает ВБП

	Подгруппа I	Подгруппа II	Подгруппа III
	К+П	К+П+Б 15 мг	К+П+Б 15 мг → Б 15 мг
Стадия III, оптимальная циторедукция			
	n=219	n=204	n=216
Медиана ВБП, мес	12,4	14,3	17,5
ОР (95% ДИ)*		0,81 (0,62–1,05)	0,66 (0,50–0,86)
Стадия III, субоптимальная циторедукция			
	n=253	n=256	n=242
Медиана ВБП, мес	10,1	10,9	13,9
ОР (95% ДИ)*		0,93 (0,77–1,14)	0,78 (0,63–0,96)
Стадия IV			
	n=153	n=165	n=165
Медиана ВБП, мес	9,5	10,4	12,8
ОР (95% ДИ)*		0,90 (0,70–1,16)	0,64 (0,49–0,82)

Примечание. К – карбоплатин; П – паклитаксел; *по сравнению с контрольной группой.

Рис. 5. ВБП (обновление 2013 г.): высокий риск (n=502).





Рис. 6. ОВ (окончательные данные): высокий риск (n=502).



ния или смерти на 36% и эффективность во всех подгруппах больных [20–23]. Однако не было достигнуто улучшения результатов ОВ, хотя и было высказано предположение, что возможность продемонстрировать увеличение ОВ при использовании Авастина зависит от длительности выживаемости после прогрессирования, и риск быстрого прогрессирования может выделить подгруппу для Авастина. Сюда могут относиться больные с тройным негативным РМЖ, а также больные, ранее получавшие таксаны. Так, по данным метаанализа ОР для ОВ в этой подгруппе был 0,72, а медиана ОВ для ХТ + бевацизумаб составила 26,7 мес, а для одной ХТ – 20,5 мес [24]. Поиски возможных маркеров, как, например, уровень экспрессии VEGF-A в исследованиях AVADO и AVEREL, не привели к практическим результатам, несмотря на первоначальное впечатление в исследовании AVEREL о том, что ВБП соответствовала плазменному уровню VEGF-A (рис. 4).


Сейчас продолжается исследование MERIDIAN, в котором проспективно изучается плазменный уровень VEGF-A.

При НМРЛ наилучшие результаты были получены в исследовании E4599 с медианой ОВ, равной 14,2 мес, у больных с аденокарциномой ОТ карбоплатином и паклитакселом в комбинации с Авестином. На основании этого исследования Авастин был разрешен для лечения больных неплоскоклеточным НМРЛ. Во всей этой подгруппе медиана ОВ составила 12,6 мес. В исследовании SAIL 1332 пациенты после достижения контроля заболевания продолжали получать Авастин до прогрессирования. У больных с зарегистрированным ОЭ со стабилизацией заболевания медиана ОВ составила 18,8 мес. Кроме того, ретроспективный анализ данных ведения больных в США также подтвердил, что применение Авастина до прогрессирования заболевания дает намного лучшие результаты, чем быстрая его отмена: 20,9 мес против 10,2 мес – увеличение медианы ОВ на 10,7 мес [25–27].

При РЯ Авастин также достаточно широко исследован. Благодаря чему удалось убедительно доказать его значение как в 1-й линии лечения, так и во 2-й, а также в качестве поддерживающей терапии. Два исследования посвящены изучению Авастина в 1-й линии: GOG-0218 и ICON7. В первом исследовании были проанализированы результаты рандомизированного лечения 1873 пациенток с распространенным РЯ, получивших ХТ паклитакселом и карбоплатином с плацебо во время ХТ и затем до прогрессирования, либо с Авестином во время ХТ, затем плацебо до прогрессирования, либо с Авестином во время ХТ и после ХТ, в рамках поддерживающей терапии до прогрессирования. Основной конечной целью была ВБП. Примечательно, что, как и следовало ожидать, наилучшим видом лечения оказалось применение Авастина совместно с ХТ с последующей поддерживающей терапией Авестином до прогрессирования (табл. 4): медиана ВБП составила 14,7 мес в этой группе, 11,6 мес – в группе без поддерживающей терапии Авестином и 10,6 мес – в группе без Авастина. Независимая экспертная оценка подтвердила эти результаты.

Достоверной разницы в ОВ получено не было, однако основная цель исследования была достигнута – авторы рекомендовали Авастин по 15 мг/кг в комбинации с ХТ пак-

Рис. 7. Эффективность применения Авастина у пациентов с рецидивом глиобластомы (регистрационное исследование BRAIN).



литакселом и карбоплатином и далее по 15 мг/кг до прогрессирования заболевания или в течение 15 мес в качестве стандарта 1-й линии лечения распространенного РЯ [28]. В исследовании ICON7 использован тот же дизайн, только ХТ паклитакселом и карбоплатином и не было плацебо, а во 2-й группе доза Авастина составила 7,5 мг/кг каждые 3 нед – 18 циклов в течение 12 мес. В качестве конечных целей было заявлено улучшение ВБП и ОВ. Однако обе эти цели были достигнуты только у больных высокого риска: III стадии с субоптимальной циторедукцией, IV стадии или вообще без циторедуктивных операций. Медиана ВБП у этих больных составила 16 мес при лечении с Авестином и 10,5 мес без него ($p=0,001$); медиана ОВ – 39,7 и 30,3 мес соответственно ($p=0,0072$); рис. 5, 6 [29].

Два исследования при рецидивах РЯ также показали положительное влияние включения Авастина в схемы лекарственной терапии. Одно из них (OCEANS) – при платиновочувствительных рецидивах продемонстрировало улучшение ВБП при добавлении Авастина в дозе 15 мг/кг к схеме ХТ карбоплатином и гемцитабином и продолжение Авастина затем до прогрессирования: медиана ВБП составила 12,4 мес по сравнению с 8,4 мес при ХТ без бевацизумаба; ОР – 0,484 ($p=0,0001$). В целом при первоначальном анализе не было получено улучшения ОВ (медиана ОВ составила 33,7 и 33,4 мес соответственно). Однако более поздний анализ все же выделил группу больных с улучшением медианы ОВ – это была группа больных, у которых рецидивы возникли в период времени от 6 до 12 мес [30, 31]. Второе исследование при платино-резистентных рецидивах (AURELIA) изучало разную ХТ (пегилированный липосомальный доксорубицин, еженедельный паклитаксел или топотекан) без или в комбинации с Авестином по 10 мг/кг каждые 2 нед или по 15 мг/кг каждые 3 нед до прогрессирования у больных с рецидивами РЯ, возникшими в интервале менее 6 мес после завершения платиносодержащей ХТ. Перекрест на монотерапию Авестином был разрешен в группе с одной ХТ после прогрессирования. Медиана ВБП увеличилась в группе Авастина в 2 раза (6,7 мес против 3,4 мес); в группах с получением разных химиопрепаратов: получавшие паклитаксел – 10,4 мес против 3,9 мес, получавшие пегилированный липосомальный доксорубицин – 5,4 мес против 3,5 мес, получавшие топотекан – 5,8 мес против 2,1 мес. Отдельно проанализированы больные с асцитом (медиана ВБП была 5,6 мес с Авестином и 2,5 мес без него).

У больных без асцита медиана ВВП составила 7,6 и 3,5 мес соответственно. Медианы ОВ составили при лечении с Авастином 16,6 мес, а без Авастина 13,3 мес, разница статистически недостоверна, но это объяснимо переводом на Авастин после прогрессирования на одной ХТ, а также другими вариантами последующей терапии [31]. Таким образом, бевацизумаб эффективен при РЯ как в 1-й линии лекарственной терапии в комбинации с ХТ паклитакселом и карбоплатином с продолжением лечения желательнее до прогрессирования болезни, так и во 2-й линии при платиночувствительных и платинорезистентных рецидивах болезни у больных с асцитом и без него.

При глиобlastомах головного мозга темозоломид является стандартом в 1-й линии лечения [32]. При этом лечение больных с рецидивами глиобlastом является одной из самых сложных проблем в нейроонкологии. Медиана выживаемости в этой группе пациентов не превышает 6 мес. ХТ малоэффективна у больных с рецидивами глиобlastом. Так, химиопрепарат иринотекан показал умеренную эффективность в лечении глиобlastом (около 10% частичных регрессий). В экспериментальных исследованиях иринотекан показал синергизм в сочетании с антиангиогенным препаратом Авастин, что послужило предпосылкой для изучения комбинированного режима лечения у больных злокачественными gliомами. В первых исследованиях комбинированная терапия с включением иринотекана и Авастина показала высокую эффективность – от 34 до 66% объективных ответов, подтвержденных магнитно-резонансной томографией головного мозга у больных с рецидивами злокачественных gliом [33–36]. Режим лечения показал хорошую переносимость с низкой частотой геморрагических осложнений. Но при этом было предположено, что быстрые рентгенологические подтвержденные ответы связаны в первую очередь с уменьшением сосудистого кровоснабжения в зоне опухоли и перифокального отека, а не с непосредственным противоопухолевым воздействием Авастина. Были необходимы данные, показывающие увеличение показателей безрецидивной выживаемости и ОВ больных. В первом исследовании II фазы 6-месячная безрецидивная выживаемость у больных с рецидивами глиобlastом составила 43%, что оказалось лучше, чем 6-месячная безрецидивная выживаемость (21%), описанная у больных этой же группы, получавших лечение темозоломидом [37]. Частота объективных ответов (полные и частичные регрессии) составила 57%.

В исследовании была продемонстрирована хорошая переносимость лечения (только 1 случай кровоизлияния в мозг и 4 случая венозной тромбоэмболии) [38–40]. В регистрационном исследовании BRAIN у больных с рецидивами глиобlastом Авастин применялся в монорежиме или в комбинации с иринотеканом. В монотерапии Авастином частота объективного ответа составила 28,2%, а 6-месячная безрецидивная выживаемость – 42,6%. В группе комбинированной терапии эффективность Авастина составила 37,8%, а 6-месячная безрецидивная выживаемость – 50,3% (рис. 7) [41]. Медиана ОВ в обеих группах составила около 9 мес. Позднее другое исследование Авастина II фазы у ранее леченных больных с рецидивами глиобlastом продемонстрировало схожие результаты по непосредственной эффективности (35%) и 6-месячной безрецидивной выживаемости (29%) [42]. У большинства пациентов (70%), ответивших на терапию Авастином, наблюдались улучшение или стабилизация нейрокогнитивной функции и у 57% больных удалось снизить дозу кортикостероидов, что крайне важно для данной категории пациентов. Применение Авастина радикально изменило представление о возможностях лечения рецидива глиобlastомы. В настоящее время изучается эффективность применения Авастина в терапии 1-й линии лечения глиобlastом в комбинации с темозоломидом и лучевой терапией.

Таким образом, в результате многочисленных исследований Авастина в онкологии, проведенных в течение более 10 лет, препарат Авастин можно охарактеризовать сегодня двумя словами: первый и лучший, поскольку ни один таргетный препарат не нашел столь широкого клинического применения и показаний в практической онкологии и, более того, практически ни одно клиническое исследование Авастина не было безуспешным. Другое дело, что при некоторых опухолях еще нет достаточных данных для внедрения в практику. Это касается и нейроэндокринных опухолей, и сарком мягких тканей, для которых Авастин тоже эффективен, – и клинические результаты этих работ опубликованы. По механизму своего действия он может быть эффективен всегда, когда начинается злокачественный рост. Следует надеяться, что, возможно, увенчаются успехом попытки определить более четкие маркеры его эффективности, а также резистентности. Следует также отметить, что большой клинический опыт показывает относительную безопасность препарата в разных подгруппах и популяциях больных.

Литература

- Hurwitz H, Febrenbacher L, Cartwright T et al. Bevacizumab plus Irinotecan, Fluorouracil, and Leucovorin for Metastatic Colorectal Cancer. *N Engl J Med* 2004; 350 (23): 2335–42.
- Saltz LB, Clarke S, Diaz-Rubio E et al. Bevacizumab in combination with oxaliplatin-based chemotherapy as first-line therapy in metastatic colorectal cancer: A randomized phase III study. *J Clin Oncol* 2008; 26: 2013–9.
- Guan ZZ, Xu JM, Luo RC et al. Efficacy and safety of bevacizumab plus chemotherapy in Chinese patients with metastatic colorectal cancer: A randomized phase III ARTIST trial. *Chin J Cancer* 2011; 30: 682–9.
- Kabbinnavar F, Hurwitz H, Febrenbacher L et al. Phase II, randomized trial comparing bevacizumab plus fluorouracil (FU)/leucovorin (LV) with FU/LV alone in patients with metastatic colorectal cancer. *J Clin Oncol* 2003; 21: 60–5.
- Kabbinnavar FF, Schulz J, McCleod M et al. Addition of bevacizumab to bolus fluorouracil and leucovorin in first-line metastatic colorectal cancer: Results of a randomized phase II trial. *J Clin Oncol* 2005; 23: 3697–705.
- Tebbutt NC, Wilson K, GebSKI VJ et al. Capecitabine, bevacizumab, and mitomycin in first-line treatment of metastatic colorectal cancer: Results of the Australasian Gastrointestinal Trials Group Randomized Phase III MAX Study. *J Clin Oncol* 2010; 28: 3191–8.
- Giantonio BJ, Catalano PJ, Meropol NJ et al. Bevacizumab in combination with oxaliplatin, fluorouracil, and leucovorin (FOLFOX4) for previously treated metastatic colorectal cancer: Results from the Eastern Cooperative Oncology Group Study E3200. *J Clin Oncol* 2007; 25: 1539–44.
- Hurwitz H, Tebbutt NC, Kabbinnavar F et al. Efficacy and Safety of Bevacizumab in Metastatic Colorectal Cancer: Pooled Analysis From Seven Randomized Controlled Trials. *The Oncologist* 2013; 18: 1004–12.
- Giantonio BJ, Catalano PJ, Meropol NJ et al. Bevacizumab in combination with oxaliplatin, fluorouracil, and leucovorin (FOLFOX4) for previously

- treated metastatic colorectal cancer: Results from the Eastern Cooperative Oncology Group Study E3200. *J Clin Oncol* 2007; 25: 1539–44.
- Saltz LB, Clarke S, Diaz-Rubio E et al. Bevacizumab in combination with oxaliplatin-based chemotherapy as first-line therapy in metastatic colorectal cancer: A randomized phase III study. *J Clin Oncol* 2008; 26: 2013–9.
- Cassidy J, Saltz LB, Giantonio BJ et al. Effect of bevacizumab in older patients with metastatic colorectal cancer: Pooled analysis of four randomized studies. *J Cancer Res Clin Oncol* 2010; 136: 737–43.
- Welch S, Spilhoff K, Rumble RB et al. Bevacizumab combined with chemotherapy for patients with advanced colorectal cancer: A systematic review. *Ann Oncol* 2010; 21: 1152–62.
- Price TJ, Zannino D, Wilson K et al. Bevacizumab is equally effective and no more toxic in elderly patients with advanced colorectal cancer: A subgroup analysis from the AGITG MAX trial: An international randomized controlled trial of capecitabine, bevacizumab, and mitomycin. *C. Ann Oncol* 2012; 23: 1531–6.
- Bendell JC, Bekaiti-Saab TS, Cobn AL et al. Treatment patterns and clinical outcomes in patients with metastatic colorectal cancer initially treated with FOLFOX-bevacizumab or FOLFIRI-bevacizumab: Results from ARIES, a bevacizumab observational study. *The Oncologist* 2012; 17: 1486–95.
- Arnold D, Kindler M, Petersen V et al. Bevacizumab plus chemotherapy as first-line treatment for patients with metastatic colorectal cancer: First results from a large community-based observational cohort study in Germany. Presented at: the 2010 Gastrointestinal Symposium; January 22–24, 2010; Orlando, Florida, USA.
- Peeters M, Siena S, Tabernero J. Survival outcomes in the PRIME study for patients (pts) with RAS/BRAF wild-type (WT) metastatic colorectal cancer (mCRC), by baseline Eastern Cooperative Oncology Group (ECOG) performance status (PS). *J Clin Oncol* 2014; 32 (Suppl): 5, Abstract 3557.

17. Rivera F. Extended RAS analysis and subsequent anti-EGFR and anti-VEGF treatment (tx) in PEAK: A first-line phase 2 study of FOLFFOX6 + panitumumab (pmab) or bevacizumab (bev) in metastatic colorectal cancer (mCRC). ASCO Annual Meeting 2014; Abstract 3629.
18. Ning Y. Genetic variants of TCF7L2 and AXIN2 predict gender and tumor location-dependent clinical outcome in FIRE-3 trial: A validation study. ASCO Annual Meeting 2014; Abstract 3602.
19. Martin P, Jung S-H, Johnson J. CALGB 50803 (Alliance): A phase II trial of lenalidomide plus rituximab in patients with previously untreated follicular lymphoma. J Clin Oncol 2014; 32 (Suppl): 5, Abstract 8521.
20. Gray R, Bhattacharya S, Bowden C et al. Independent Review of E2100: A Phase III Trial of Bevacizumab Plus Paclitaxel Versus Paclitaxel in Women With Metastatic Breast Cancer. J Clin Oncol 2009; 27 (30): 4966–72.
21. Miles D, Chan A, Romieu G et al. Randomized, double-blind, placebo-controlled, phase III study of bevacizumab with docetaxel or docetaxel with placebo as first-line therapy for patients with locally recurrent or metastatic breast cancer (mBC): AVADO. J Clin Oncol 2008; 26 (Suppl): 43.
22. Robert NJ, Die ras V, Glaspy J. RIBBON-1: Randomized, Double-Blind, Placebo-Controlled, Phase III Trial of Chemotherapy With or Without Bevacizumab for First-Line Treatment of Human Epidermal Growth Factor Receptor 2-Negative, Locally Recurrent or Metastatic Breast Cancer. J Clin Oncol 2011; 29 (10): 1252–60.
23. O'Shaughnessy J, Dieras V, Glaspy J et al. Comparison of subgroup analyses of PFS from three phase III studies of bevacizumab in combination with chemotherapy in patients with HER2-negative metastatic breast cancer (MBC). Cancer Res 2009; 69: 512, Abstract 207.
24. Miles DW, Diéras V, Cortés J et al. First-line bevacizumab in combination with chemotherapy for HER2-negative metastatic breast cancer: pooled and subgroup analyses of data from 2447 patients. Ann Oncol 2014; 24 (11): 1–8.
25. Sandler A, Yi J, Dahlberg S et al. Treatment outcomes by tumor histology in Eastern Cooperative Group Study E4599 of bevacizumab with paclitaxel/carboplatin for advanced non-small cell lung cancer. J Thorac Oncol 2010; 5: 1416–23.
26. Dansin E et al. ESMO 2010.
27. Nadler E, Yu E, Ravelo A. Bevacizumab Treatment to Progression After Chemotherapy: Outcomes from a U.S. Community Practice Network. The Oncologist 2011; 16 (4): 486–96.
28. Burger RA, Brady MF, Bookman MA et al. Incorporation of bevacizumab in the primary treatment of ovarian cancer. N Engl J Med 2011; 365: 2473–83.
29. Perren T, Swart A-M, Pfisterer J et al. A Phase 3 Trial of Bevacizumab in Ovarian Cancer. N Engl J Med 2011; 365: 2484–96.
30. Agbajanian C, Blank SV, Goff BA et al. OCEANS: A randomized, double-blind, placebo-controlled phase III trial of chemotherapy with or without bevacizumab in patients with platinum-sensitive recurrent epithelial ovarian, primary peritoneal, or fallopian tube cancer. J Clin Oncol 2012; 30: 2039–45.
31. Pujade-Lauraine E, Hilpert F, Weber B et al. Bevacizumab Combined With Chemotherapy for Platinum-Resistant Recurrent Ovarian Cancer: The AURELIA Open-Label Randomized Phase III Trial. J Clin Oncol 2013; 31: 54.
32. Stupp R, Hegi ME, Gilbert MR, Chakravarti A. Chemoradiotherapy in malignant glioma: standard of care and future directions. J Clin Oncol 2007; 25: 4127–36.
33. Nghiemphu PL, Liu W, Lee Y et al. Bevacizumab and chemotherapy for recurrent glioblastoma: a single-institution experience. Neurology 2009; 72: 1217–22.
34. Norden AD, Young GS, Setayesh K et al. Bevacizumab for recurrent malignant gliomas: efficacy, toxicity, and patterns of recurrence. Neurology 2008; 70: 779–87.
35. Pope WB, Lai A, Nghiemphu P et al. MRI in patients with high-grade gliomas treated with bevacizumab and chemotherapy. Neurology 2006; 66: 1258–60.
36. Stark VV. Bevacizumab (Avastin) and CPT-11 (Camptosar) in the treatment of relapsed malignant glioma (abstract). Neurooncology 2005; 7: 369.
37. Yung WK, Albright RE, Olson J et al. A phase II study of temozolomide vs procarbazine in patients with glioblastoma multiforme at first relapse. Br J Cancer 2000; 83: 588–93.
38. Wagner SA, Desjardins A, Reardon DA, et al. Update on survival from the original phase II trial of bevacizumab and irinotecan in recurrent malignant gliomas (abstract). J Clin Oncol 2008; 26: 2021.
39. Vredenburgh JJ, Desjardins A, Herndon 2nd JE et al. Phase II trial of bevacizumab and irinotecan in recurrent malignant glioma. Clin Cancer Res 2007; 13: 1253–9.
40. Vredenburgh JJ, Desjardins A, Herndon 2nd JE et al. Bevacizumab plus irinotecan in recurrent glioblastoma multiforme. J Clin Oncol 2007; 25: 4722–9.
41. Cloughesy TF, Prados MD, Mikkelsen T et al. A phase II, randomized, non-comparative clinical trial of the effect of bevacizumab (BV) alone or in combination with irinotecan (CPT) on 6-month progression free survival (PFS6) in recurrent, treatment-refractory glioblastoma (GBM) (abstract). J Clin Oncol 2008; 26: 2010b.
42. Kreisl TN, Kim L, Moore K et al. Phase II trial of single-agent bevacizumab followed by bevacizumab and irinotecan at tumor progression in recurrent glioblastoma. J Clin Oncol 2009; 27: 740–5.

УДК 616.345/.351-006.6:615.277.3

Т.А. Якушева¹, Л.М. Когония², А.Ю. Федотов³, И.М. Гришина⁴, А.Н. Северцев⁵, Э.Т. Байрамов¹**АВАСТИН В ЛЕЧЕНИИ МЕТАСТАТИЧЕСКОГО КОЛОРЕКТАЛЬНОГО РАКА**¹Городская поликлиника №150, онкологическое отделение, Москва²ФУВ МОНИКИ им В.Ф. Владимирского, Москва³Онкологический диспансер №2 САО, Москвы⁴Городская поликлиника № 52 ЮАО, Москвы⁵НУЗ «Центральная клиническая больница №1» ОАО «Российские железные дороги», Москва**Контактная информация:**

Якушева Татьяна Александровна, врач-онколог онкологического диспансерного отделения

адрес: 119421, Москва, ул. Новаторов, д. 5; тел. +7(495)432-90-10;

e-mail: irinashubina@mail.ru

Статья поступила: 16.09.2010, принята к печати 29.09.2010.

Резюме

Арсенал лекарственных средств для лечения метастатического колоректального рака существенно расширился с внедрением в практику препаратов таргетной терапии, включающих Авастин (Бевацизумаб) – химерное человеческое рекомбинантное антитело против VEGF, которое является первым антиангиогенным препаратом, доказавшим свою эффективность. Добавление Авастина к химиотерапии (оксалиплатин, иринотекан, др.) позволяет значительно увеличить продолжительность жизни (общую и до начала прогрессирования процесса) у пациентов с КРР, получающих первую или вторую линию химиотерапии, что подтверждается результатами большинства рандомизированных контролируемых исследований.

Ключевые слова: таргетная терапия, колоректальный рак, авастин.Т.А. Yakusheva¹, L.M. Kogonia², A.Yu. Fedotov³, P.M. Grishina⁴, A.N. Severtsev⁵, E.T. Bajramov¹**THE EFFECT OF AVASTIN IN TREATMENT OF METASTATIC COLORECTAL CANCER**¹City out-patient hospital №150, oncological department, Moscow²FUV MONIKI named after V.F. Vladimirsky, Moscow³Oncological dispensary №2 NAD of Moscow⁴City out-patient hospital № 52 SAD of Moscow⁵NUZ «Central clinical hospital №1» JSC «Russian railways», Moscow**Abstract**

The drug armamentarium for treatment of metastatic colorectal cancer has been extended with the introduction of target therapy including Avastin (Bevacizumab), chimeric monoclonal humanized antibody raised against VEGF. Avastin is the first effective anti-angiogenic drug. The combination of chemotherapy (Oxaliplatin, Irinotecan etc.) with Avastin increases the survival of patients with colorectal cancer undergone to I or II line of chemotherapy. This was documented by the results of controlled randomized clinical trials.

Key words: target therapy, colorectal cancer, Avastin.**Введение**

Рак толстой кишки – одна из наиболее распространенных злокачественных опухолей, заболеваемость которой возрастает с каждым годом. В структуре онкологической заболеваемости в мире КРР занимает 4 место. По оценке ВОЗ в мире около 1 000 000 человек ежегодно заболевают КРР, который является причиной смерти приблизительно половины из них [1; 5]. Долгое время практически единственным препаратом для лечения распространенного колоректального рака был 5-фторурацил (5-ФУ). Однако результаты его применения были неудовлетворительными: общая выживаемость больных редко превышала 12 мес., а общая эффективность лечения составляла 15–20% (при использовании длительных инфузий) с сохранением эффекта 3–5 мес.

За последние 20 лет в области лекарственного лечения рака были сделаны большие успехи. Появление новых препаратов наряду с развитием хирургии и интервенционной радиологии позволило улучшить результаты лечения метастатического КРР [2; 4].

Радикальное удаление опухоли – первая важнейшая задача любого хирургического вмешательства

ва. К сожалению, даже после радикальных операций не менее 50 % пациентов погибают в различные сроки вследствие появления отдаленных метастазов, что позволяет делать вывод о наличии системного заболевания на момент хирургического лечения. Наиболее высокий риск возникновения отдаленных метастазов существует у пациентов с наличием метастазов в регионарных лимфатических узлах (III стадия) и прорастании опухоли в прилежащую жировую клетчатку или соседние органы (II стадия), а также при наличии ряда других прогностически неблагоприятных факторов. Так, неблагоприятный прогноз имеют пациенты с отдаленными метастазами, опухолью больших размеров, выраженной анемией, высокими уровнями ЛДГ и РЭА. Наличие таких осложнений, как обструкция кишечника или перфорация, также негативно влияет на выживаемость больных.

Этой категории пациентов хирургическое лечение необходимо дополнять адьювантной терапией (уничтожение микрометастазов с целью предупреждения рецидива заболевания). Современные методы диагностики позволяют повысить точность дооперационного стадирования опухолевого процесса и тем самым оптимизировать лечение.

Химиотерапия считается неотъемлемой частью комбинированного и комплексного лечения II–IV стадий КРР. Более чем у 70 % больных раком толстой кишки на различных этапах лечения с адьювантной или паллиативной целью применяется химиотерапия [2; 3].

Значительно расширился арсенал лекарственных средств, применяемых для лечения метастатических форм колоректального рака, связанный как с появлением новых лекарств традиционной химиотерапии, так и с внедрением в практику таргетных препаратов.

Таргетная терапия

Внедрение в клиническую практику препаратов направленного действия (таргетных) меняет не только традиционно применяемую методику клинического изучения лекарственных средств, но, что особенно важно, и всю стратегию лечения в онкологии. Новая стратегия лечения – антиангиогенная терапия – направлена на блокирование роста новых сосудов в опухоли. Ангиогенная активность обусловлена балансом между ангиогенными стимуляторами и природными ингибиторами ангиогенеза. В опухолях находят повышенный уровень стимуляторов ангиогенеза (VEGF, тимидин фосфорилаза, ангиогенин и др.), тогда как уровень эндогенных ингибиторов (тромбоспондин, ангиостатин, эндостатин и др.) снижен. Введение VEGF приводит к запуску процессов неоангиогенеза, образованию незрелых, высокопроницаемых и нестабильных сосудов [4; 7; 17]. Ингибиторы ангиогенеза действуют непосредственно на эндотелиальные клетки, блокируя их пролиферацию, миграцию и индуцируя апоптоз в активированных эндотелиальных клетках.

Авастин (Бевацизумаб) – химерное человеческое рекомбинантное антитело против VEGF. Он является первым антиангиогенным препаратом, доказавшим свою эффективность [4; 8; 9; 12; 20].

Таргетная терапия Авастином в лечении колоректального рака

В настоящее время большие надежды связаны с комбинациями химиопрепаратов и препаратов направленного действия

Среди различных факторов стимулирующих рост сосудов, VEGF считается наиболее благоприятной мишенью таргетной терапии, направленной на подавление неоангиогенеза при колоректальном раке. VEGF экспрессируется приблизительно в 50 % случаев КРР. Показана также высокая плотность микрососудов в опухоли, что имеет несомненное прогностическое значение с точки зрения общей выживаемости.

Одним из первых исследований бевацизумаба при распространенном колоректальном раке было исследование F. Kabbinavar et al. [12], включавшее в себя результаты лечения 104 больных с диссеминированным процессом, рандомизированных на 3 группы:

- 1) 5-фторурацил + Лейковорин в еженедельном режиме,
- 2) тот же режим + бевацизумаб 10 мг/кг,
- 3) тот же режим + бевацизумаб 5 мг/кг. Результаты представлены в табл. 1.

Как видно из табл. 1, было предложено 2 режима с добавлением бевацизумаба – в дозе 5 мг/кг и 10 мг/кг, при этом дозировка 5 мг/кг оказалась более эффективной. Даже при использовании не самого оптимального режима современной химиотерапии, были получены впечатляющие результаты

в отношении значимого удвоения времени до прогрессирования и общей выживаемости.

Кроме того, у 2 из 22 больных, которым было продолжено лечение бевацизумабом в монотерапии после прогрессирования, наблюдалась частичная ремиссия и у 7 больных достигнута длительная стабилизация [12].

H. Hurwitz et al. [11] опубликовали в 2004 г. результаты исследования I линии лечения колоректального рака у 813 больных, получавших IFL (иринотекан 125 мг/м² + 5-ФУ 500 мг/м² болус + ЛВ 20 мг/м² болус еженедельно в течение 4 недель, с перерывом 2 недели) с бевацизумабом или без него, в котором показали хорошую переносимость МКА и отсутствие какого-либо усиления нежелательных явлений при добавлении бевацизумаба в используемую схему химиотерапии.

В III фазе исследований, результаты которых были опубликованы V. Giantonio et al. [9], 822 пациента получали высокие дозы бевацизумаба (10 мг/кг, внутривенно, каждые 2 недели в монорежиме), комбинацию FOLFOX-4 (оксалиплатин 85 мг/м², в 1 день, ЛВ 200 мг/м² 2 ч, 5-ФУ 400 мг/м² струйно, 5-ФУ 600 мг/м² 22 ч, в 1-й и 2-й дни каждые 2 недели) и FOLFOX-4 + бевацизумаб для больных, ранее получавших лечение режимами, включавшими иринотекан и фторпиримидины. Успешным оказалось применение этих препаратов даже в III–IV линии химиотерапии. Добавление Авастина позволило значительно улучшить отдаленные результаты лечения больных, получавших химиотерапию, основанную на комбинации 5-фторурацил+лейковорин.

L.B. Saltz et al. [18] оценивали у больных КРР сочетание бевацизумаба и цетуксимаба с иринотеканом или без него в III–IV линии лечения (после предшествовавшей терапии оксалиплатином и иринотеканом). В группе использования иринотекана общая эффективность составила 78 %, время до прогрессирования – 5,8 мес.

В группе получавших только таргетные препараты, общая эффективность составила также 78 %, но время до прогрессирования было значительно меньше – 4 мес.

Таким образом, по предварительным результатам пока не отмечено увеличения выживаемости. В настоящее время планируются или проводятся несколько рандомизированных исследований по комбинации авастина с FOLFOX в качестве 1 или 2 линии химиотерапии.

В 2007 г. данные об эффективности и безопасности применения бевацизумаба в комбинации с химиотерапией при метастатическом колоректальном раке были получены в так называемом постмаркетинговом исследовании BEAT, показавшем, что эффективность и безопасность препарата в подобных условиях сопоставимы с результатами регистрационных исследований [13].

Были проведены и другие исследования с целью оценки эффективности и безопасности бевацизумаба при включении его в схему химиотерапии первой линии на основе оксалиплатина (либо капецитабин + оксалиплатин (XELOX) или фторурацил/лейковорин+ оксалиплатин (FOLFOX-4) у больных с МКРР; [10; 15]).

Больные с МКРР были рандомизированы в соответствии с дизайном по схеме 2 × 2 на группы XELOX в сравнении FOLFOX-4, и затем на группы бевацизумаба в сравнении с плацебо. Первичной целью была оценка времени до прогрессирования заболевания (табл. 2.)

Таблица 1

Общая эффективность и выживаемость больных КРР при химиотерапии 5-фторурацил/лейковорин + бевацизумаб

Показатель	1 группа n=36	2 группа n=35	3 группа n=33
Общая эффективность, %	17	40	24
Время до прогрессирования, мес.	5,2	9,0	7,2
Общая выживаемость, мес.	13,8	21,5	16,1

Таблица 2

Влияние бевацизумаба на время до прогрессирования заболевания

Схема химиотерапии	Дизайн исследования	Медиана времени до прогрессирования заболевания, мес.
XELOX	плацебо	8,0
	бевацизумаб	9,4
FOLFOX-4	плацебо	8,0
	бевацизумаб	9,2

Всего в группы такого анализа по схеме 2 × 2 рандомизирован 1401 больной. Медиана времени до прогрессирования заболевания составила 9,4 мес. в группе с бевацизумабом и 8,0 мес. в группе плацебо. Медиана общей выживаемости – 21,3 мес. в группе с бевацизумабом и 19,9 мес. в группе плацебо. Как следует из табл. 2, уровень ответа был одинаков в обеих группах.

Анализ исключения из исследования показал, что, несмотря на возможность продолжения лечения по протоколу до начала прогрессирования заболевания, только 29 и 47% получавших бевацизумаб и плацебо соответственно, продолжали лечение до начала прогрессирования заболевания. Профиль токсичности бевацизумаба соответствовал тому, который был указан по документации предыдущих исследований.

Добавление бевацизумаба к химиотерапии, основанной на оксалиплатине, значительно улучшило время до прогрессирования заболевания в этом исследовании первой линии у пациентов с метастатическим КРР [15].

Выводы

Противоопухолевый препарат Авастин (бевацизумаб) представляет собой рекомбинантные, гуманизированные моноклональные антитела, которые избирательно связываются с биологически активным фактором роста эндотелия сосудов (VEGF) и нейтрализуют его. По результатам многих исследований было показано, что у больных колоректальным раком экспрессия VEGF возрастает. Авастин ингибирует связывание VEGF с рецепторами на поверхности эндотелиальных клеток, что приводит к снижению васкуляризации и угнетению роста опухоли.

Добавление Авастина к химиотерапии (Оксалиплатин, Иринотекан, др.) позволяет значительно увеличить продолжительность жизни (общую и до начала прогрессирования процесса) у пациентов, получающих первую или вторую линию химиотерапии, что подтверждается результатами большинства рандомизированных контролируемых исследований. Также было показано увеличение общей выживаемости, в среднем на 4,7 мес. при проведении первой линии и в среднем на 2,1 месяца – второй линии химиотерапии.

В рандомизированных клинических исследованиях Авастин дополнял различные схемы химиотерапии – LF, IFL, FOLFIRI, FOLFOX, XELOX и др. В этих исследованиях получены результаты,

подтверждающие увеличение эффективности первой линии метастатического колоректального рака.

В пилотном исследовании III фазы Авастин дополнял схему IFL [11], что достоверно увеличило общую выживаемость, среднее время до прогрессирования, частоту объективных эффектов и 1-летнюю выживаемость.

В другом исследовании III фазы [15], где оценивалось дополнение Авастина к схемам FOLFOX и XELOX, показано увеличение продолжительности временного интервала до начала прогрессирования (без увеличения частоты объективных эффектов).

Большинство других исследований также подтвердило улучшение основных показателей эффективности лечения.

Во второй линии терапии, в исследовании III фазы, добавление Авастина к режиму FOLFOX4, при метастатическом колоректальном раке достоверно улучшило общую выживаемость, среднее время до начала прогрессирования и частоту объективных эффектов [18].

Контролируемые исследования, в которых оценивалось сочетание Авастина с Цетуксимабом и Иринотеканом, показали эффективность данной терапии, ее допустимую токсичность (комбинации Авастина с препаратами Панитумумаб и Тарцева не улучшили общих результатов, определены как достаточно токсичные; [15; 18; 19]).

По результатам, полученным в этих исследованиях, переносимость Авастина у больных метастатическим колоректальным раком оказалась приемлемой; регистрировались частые осложнения, в основном легкой и умеренной степени.

Добавление Авастина к химиотерапии практически не утяжеляло общей токсичности; отмечались легкий геморрагический синдром, проявляющийся носовыми кровотечениями, гипертония и протеинурия. Осложнения III–IV степени тяжести наблюдались редко. Специфические осложнения Авастина, такие как артериальные тромбозы, желудочно-кишечные перфорации, кровотечения из полых органов могут представлять угрозу для жизни.

Таким образом, дополнение Авастина к лекарственным схемам FOLFIRI, FOLFOX, XELOX является наиболее эффективным вариантом первой и второй линии терапии метастатического колоректального рака. Данные схемы позволяют добиться максимального терапевтического эффекта и увеличить продолжительность жизни: средняя выживаемость при химиотерапии с применением таргетных препаратов превышает 2-летний срок [1; 14; 16; 19; 21].

Литература

1. Гарин А.М., Базин И.С. Справочное руководство по лекарственной терапии солидных опухолей. – М.: Издательство «Черо», 2007. – 300 с.
2. Гарин А.М., Базин И.С., Канагавел Д. Таргетные препараты в терапии больных диссеминированным раком толстой кишки//Вестник Российской Академии Медицинских Наук. – 2009. – № 8. – С. 17–20.
3. Давыдов М.И., Аксель Е.М. Статистика злокачественных новообразований в России и странах СНГ в 2007 г. // Вестник РОНЦ им. Н.Н. Блохина РАМН. – 2009. – Т. 20, №3(77), прил. 1.
4. Жукова Л.Г. Длительное и безопасное применение Авастина при метастатическом колоректальном раке: клинический опыт применения // Современная онкология – 2009. – Т. 11, № 1. – С. 33–7.
5. Носов Д.А. Таргетная терапия злокачественных новообразований // Вместе против рака. – 2004. – С. 17–24.
6. Arnold D. Bevacizumab plus chemotherapy as first-line treatment for patients with metastatic colorectal cancer. First results from a large community-based observational cohort study in Germany. Poster number 439 at ASCO GI 2010. Abstract.
7. Dvorak H.F. Vascular permeability factor/vascular endothelial growth factor: A critical cytokine in tumor angiogenesis and a potential target for diagnosis and therapy // J. Clin. Oncol. – 2002. – 20. – P. 4368–80.
8. Ferrara N., Hillan K.J., Gerber H.P. et al. Discovery and development of bevacizumab, an anti-VEGF antibody for treating cancer // Nat. Rev. Drug Discovery. – 2004. – 3. – P. 391–400.
9. Giantonio B., Catalano P. High-dose bevacizumab improves survival when combined with FOLFOX in previously treated advanced colorectal cancer: Results from the Eastern Cooperative Oncology Group (ECOG) study E3200 // J Clin Oncol. – 2005. – 23. – P. 16S.
10. Hecht J. Randolph, Mitchell Edith, Chidiac Tarek et al. A Randomized Phase IIIB Trial of Chemotherapy, Bevacizumab, and Panitumumab Compared With Chemotherapy and Bevacizumab Alone for Metastatic Colorectal Cancer // JCO. – 2009. – Feb 10. – P. 672–80.
11. Hurwitz H. Bevacizumab plus irinotecan, 5-fluorouracil, and leucovorin for the treatment of metastatic colorectal cancer: results of a randomized phase III trial // N Engl J Med. – 2004. – 350. – P. 2335–42.
12. Kabbinavar F.F., Schulz J., McCleod M. et al. Addition of bevacizumab to bolus fluorouracil and leucovorin in first-line metastatic colorectal cancer: Results of a randomized phase II trial // Am. J. Health-Syst. Pharm. – 2005. – 62. – P. 1021–32.
13. Kretschmar A., Cutsem E.V., Michael M. et al. Preliminary efficacy of bevacizumab with first-line FOLFOX, XELOX, FOLFIRI and monotherapy for mCRC: First BEATrial // J Clin Oncol. – 2007. – 25. – P. 4072.
14. Kubala E. Safety and effectiveness of bevacizumab in combination with chemotherapy in patients with metastatic colorectal cancer in elderly population: updated results from a large Czech observational registry. Poster at ASCO GI 2010. Abstract.
15. Leonard B. Saltz, Stephen Clarke, Eduardo Diaz-Rubio et al. Bevacizumab in Combination With Oxaliplatin-Based Chemotherapy As First-Line Therapy in Metastatic Colorectal Cancer: A Randomized Phase III Study // JCO. – 2008. – Apr 20. – P. 2013–9.
16. Liuvre A., Samalin E. Bevacizumab plus FOLFIRI or FOLFOX in chemotherapy-refractory patients with metastatic colorectal cancer: a retrospective study // BMC Cancer. – 2009. – Sep 28. – 9. – P. 347.
17. Malik A.K., Gerber H.P. Targeting VEGF ligands and receptor in Cancer // Targets. – 2004. – 2. – P. 48–57.
18. Saltz L.B. Randomized Phase II Trial of Cetuximab/Bevacizumab/Irinotecan (CBI) versus Cetuximab/Bevacizumab (CB) in Irinotecan-Refractory Colorectal Cancer. // Proceedings ASCO. – 2005. – Abstract 3508.
19. Sharma S., Abhyankar V., Burgess R.E. et al. A phase I study of axitinib (AG-013736) in combination with bevacizumab plus chemotherapy or chemotherapy alone in patients with metastatic colorectal cancer and other solid tumors // Ann Oncol. – 2010. – 21(2). – P. 297–304.
20. Willett C.G., Boucher Y., di Tomaso E. et al. Direct evidence that the VEGF-specific antibody bevacizumab has antivascular effects in human rectal cancer // Nat. Med. – 2004. – 10. – P. 145–7.
21. Yildiz R., Buyukberber S., Uner A. et al. Bevacizumab plus irinotecan-based therapy in metastatic colorectal cancer patients previously treated with oxaliplatin-based regimens//Cancer Invest. – 2010. – 28(1). – P. 33–7.

УДК 616.351-006.6-033-053.9-085.276.3(Авастин)-089+616.36-006

УСПЕШНОЕ ПРИМЕНЕНИЕ АВАСТИНА И ХИМИОТЕРАПИИ В КОМБИНАЦИИ С ХИРУРГИЧЕСКИМ ЛЕЧЕНИЕМ МЕТАСТАЗОВ КОЛОРЕКТАЛЬНОГО РАКА В ПЕЧЕНЬ У ПОЖИЛОГО БОЛЬНОГО (описание случая)

Н.В. Доброва, Н.Н. Семенов, Н.В. Черноглазова

SUCCESSFUL USE OF AVASTIN AND CHEMOTHERAPY IN COMBINATION WITH SURGICAL TREATMENT OF LIVER METASTASES IN A PATIENT WITH COLORECTAL CANCER

N.V. Dobrova, N.N. Semenov, N.V. Chernoglazova

Отделение химиотерапии и комбинированного лечения злокачественных опухолей
Российского онкологического научного центра РАМН им Н.Н.Блохина, Москва

Резюме. Представлен клинический случай применения *авастина* и химиотерапии в качестве предоперационного лечения у пожилого больного метастатическим колоректальным раком. Представленный случай демонстрирует возможность эффективного и безопасного лечения пожилых пациентов. Проиллюстрировано, что проведение химиотерапии с *авастин*ом не повлияло на возможность проведения хирургического лечения и не увеличивало риск послеоперационных осложнений.

Ключевые слова: колоректальный рак, метастазы в печень, *авастин*, предоперационная терапия.

Abstract. It is presented clinical case of use of *Avastin* and chemotherapy as a preoperative treatment in an elderly patient with metastatic colorectal cancer. Presented case demonstrates a possibility of effective and safe treatment of elderly patients. It is illustrated that conducting the chemotherapy with *Avastin* doesn't affect the possibility of conducting surgical treatment and doesn't increase risk of postoperative complications.

Key words: colorectal cancer, liver metastases, *Avastin*, preoperative therapy.

В 20—35% случаев при развитии метастазов колоректального рака поражается только печень [1]. При этом резектабельность метастазов в печени составляет только 15—20%.

Такие пациенты после успешного оперативного лечения имеют высокие шансы на увеличение безрецидивной и общей выживаемости. По данным исследования BEAT, 2-летняя выживаемость пациентов с удаленными метастазами в печени составила 86% в общей группе ($n=145$) и 89% в группе пациентов с R0-резекцией. В то же время только 44% всех пациентов без хирургического лечения метастазов в печень прожили 2 года [2]. 5-летняя выживаемость больных метастатическим колоректальным раком без хирургического лечения составляет менее 10% [3].

R. Adam с соавт. показали, что использование химиотерапии приводит к резектабельности ранее нерезектабельных метастатических очагов в печени

у 13% пациентов. 5-летняя общая выживаемость 138 пациентов, подвергшихся хирургическому лечению, составила 30% и была сравнима с таковой у пациентов с изначально резектабельными метастазами в печени. Эти результаты были достигнуты при добавлении в 5-фторурацилу оксалиплатина и лейковорина [4].

Применение интенсивного режима химиотерапии (FOLFOXIRI) позволяет добиться резектабельности у 26% пациентов. Общая выживаемость (ОВ) пациентов после хирургического лечения составила 36,8 мес, ОВ пациентов без операции — 22 мес [5].

Данные о резектабельности метастазов в зависимости от режима химиотерапии представлены в *табл. 1*.

Появление таргетных препаратов (*авастина*, *цетуксимаба*, *панитумумаба*) позволило повысить частоту объективного ответа и увеличить шанс пациентов на хирургическое лечение (*табл. 2*).

Таблица 1. Данные о резектабельности метастазов

Режим	Объективный эффект (%)	Резектабельность (%)	Автор
FOLFIRI	54	3	Köhne, 2005
FOLFOX	45	12	Giacchetti, ASCO 04
FOLFOX	54	22	Tournigand, 2004
FOLFIRI	56	9	
FOLFOX4	58	15	De Gramont, ASCO
FOLFOX7	59	16	04

Таблица 2. Таргетные препараты

Режим терапии	n	Объективный эффект (%)	Резектабельность (%)	Автор
FOLFIRI + цетуксимаб	42	45	21	Rougier
5-ФУ/ЛВ (АЮ) + ирино-текан + цетуксимаб	21	67	19	Folprecht
FOLFIRI + авастин	23	74	17	Kopetz
IFL + авастин	402	45	<2	Hurwitz
IFL	411	35		
FOLFOX4 + цетуксимаб	43	72	23	Andre
FOLFOX, CAPOX или FOLFIRI + авастин	1927	NA	5,7	Kretschmar Van Cutsem
FOLFIRI + панитумумаб (KRAS дт)	85	56	15	Köhne CH

В различных исследованиях с применением *авастина* общая эффективность составляла от 38 до 48%, медиана времени до прогрессирования была (ВДП) от 9,4 до 11 мес.

Кроме того, показано, что при сроке между последним введением *авастина* и оперативным вмешательством в среднем проходит 8 нед, частота осложнений, связанных с нарушением заживления ран, кровотечений и др., не отличается от частоты осложнений в группе больных, не получавших *авастин* [6].

В качестве примера успешного применения химиотерапии и *авастина* как предоперационного лечения приводим клинический случай.

Больной X., 69 лет, диагноз: рак сигмовидной кишки, метастазы в печень, T₄N₀M₁.

08.07.2004 г. выполнена резекция сигмовидной кишки, интраоперационно выявлены метастазы в печень.

Гистология: умеренно дифференцированная аденокарцинома толстой кишки.

По данным КТ (рис. 1), в печени очаги: в S8—2,5×2,0 см, S8—7,8×7,0 см, S2-3—2,4×2,3 см, S7—1,7×1,0 см. В легких без очаговых и инфильтративных теней.

Уровень РЭА — в пределах нормы.

С 23.08.2004 г. проведено 14 курсов химиотерапии FOLFOX-4 + бевацизумаб 5 мг/кг — 290 мг внутривенно (в/в) каждые 2 нед.

При контрольном обследовании каждые 2 мес отмечалась нарастающая положительная динамика.

Токсичности в этот период не отмечено.

К 14-му курсу отмечена периферическая сенсорная нейропатия III степени, которая потребовала увеличения интервала между введениями. Полинейропатия регрессировала до II степени.

С 24.03.2005 г. по 20.04.2005 г. проведены 15,16, 17 введений FOLFOX-4 + авастина в прежних дозах.

По данным КТ от 04.05.2005 г. очаг в печени в S8 — 2,6×3,8 см.

05.05.2005 г. и 19.05.2005 г. проведены 18 и 19 введений химиотерапии и авастина.

В связи с развитием у пациента стойкой периферической сенсорной полинейропатии II степени, доза оксалиплатина была снижена до 65 мг/м². Дозы других препаратов были прежними.

В перерыве отмечалось усиление степени полинейропатии со снижением чувствительности и невозможности выполнять тонкие движения, присоединилось онемение пальцев стоп. В связи с нарастающей полинейропатией оксалиплатин был отменен. Кумулятивная доза оксалиплатина составила 1700 мг/м².

С 16.06.2005 г. по 12.08.05 г. проведено 5 введений химиотерапии и бевацизумаба (без оксалиплатина). Всего 24 введения в течение 12 мес.

23.08.2005 г. при контрольном обследовании (по данным КТ) сохранялся единственный очаг в печени в S8 — 2,6×3,7 см (рис. 2).

Общая оценка терапии — частичный эффект (уменьшение размеров метастазов на 73,6%).

С учетом сохраняющегося частичного эффекта, уменьшения опухоли в пределах 73% было решено провести хирургическое лечение.

В октябре 2005 г. по данным УЗКТ в левой доле печени определялся очаг 1,1×1,1 см, в правой доле — (S7-8) очаг размером 3,3×3,3 см, в поддиафрагмальных отделах правой доли печени — очаг 1,1×1,1 см. РЭА — 8,56 нг/мл.

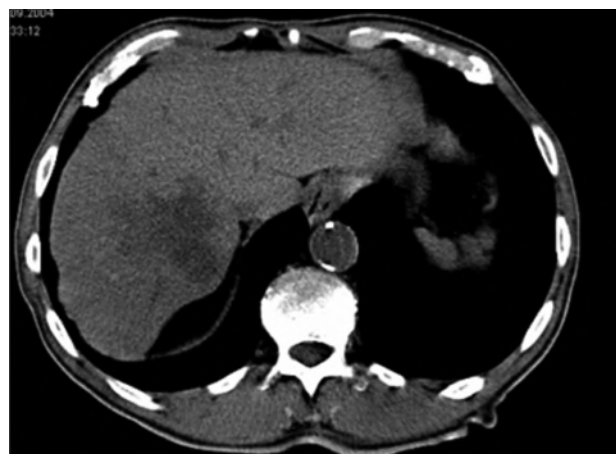

Рис. 1. КТ больного X. до начала химиотерапии (август 2004 г.)

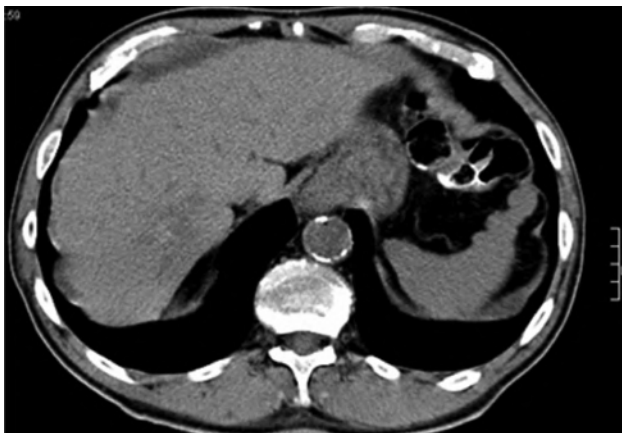

Рис. 2. КТ больного X. через 12 мес после начала лечения (сентябрь 2005 г.)

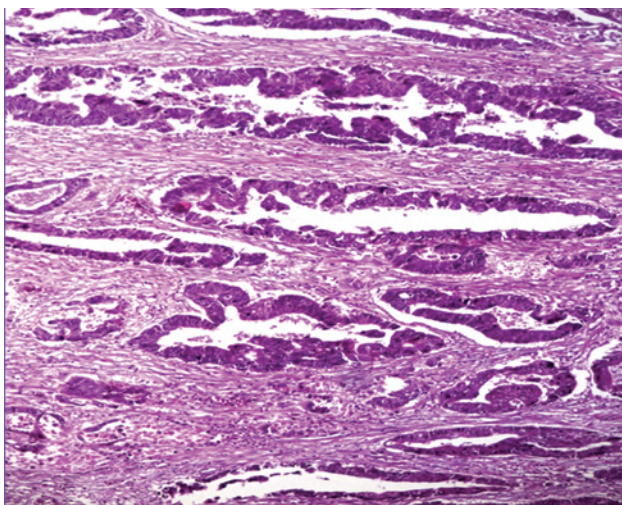


Рис. 3. Аденокарцинома толстой кишки (первичная опухоль); окраска гематоксилин-эозином; ув. $\times 20$

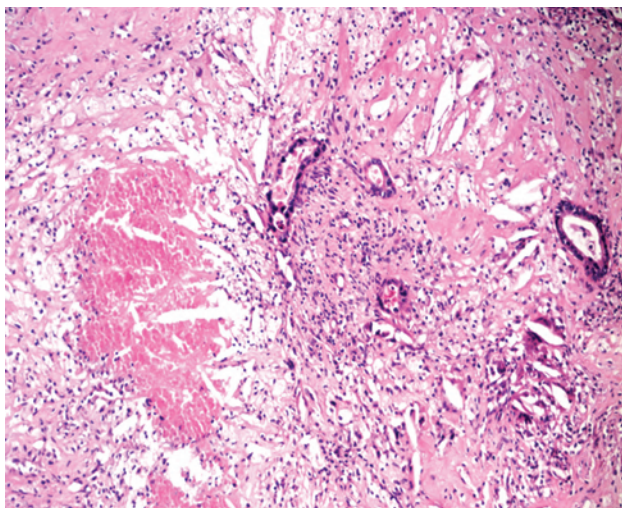


Рис. 4. Метастаз аденокарциномы в печени; окраска гематоксилин-эозином; ув. $\times 20$ (III степень лечебного патоморфоза)

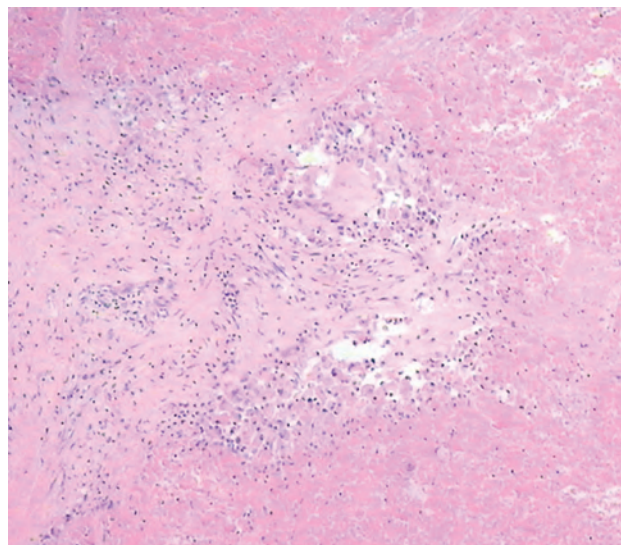


Рис. 5. IV степень лечебного патоморфоза; окраска гематоксилин-эозином; ув. $\times 5$

Сохранность функционального резерва печени составляла 40%.

03.11.2005 г. — лапаротомия + интраоперационная ультразвуковая томография печени. В правой доле в 8-м сегменте определялись 2 очага с диаметрами 1,0 и 4,0 см, на границе 2—3-го сегментов определялся метастаз в 1,5 см. Выполнена правосторонняя гемигепатэктомия, околоопухолевая резекция 2—3-го сегментов печени. В послеоперационном периоде не отмечалось каких-либо осложнений, связанных с предшествующим использованием химиотерапии или бевацизумаба.

При гистологическом исследовании операционного материала в печени выявлен единственный метастаз аденокарциномы с обширными полями некроза, фиброза — лечебный патоморфоз III степени. Во II—III сегментах без опухолевого роста (патоморфоз IV степени) (рис. 4).

При контрольном КТ-исследовании 12.12.2005 г. состояние больного после правосторонней гемигепатэктомии и резекции 2—3-го сегментов печени было без признаков прогрессирования заболевания.

При дальнейшем наблюдении в течение 4,5 лет после операции пациент живет без признаков болезни (по данным КТ).

Последнее обследование 26.02.2010 г. — пациент жив без признаков прогрессирования болезни.

Представленный случай демонстрирует возможность эффективного и безопасного лечения пожилых пациентов. Примечательно, что проведение химиотерапии с *авастин*ом не влияло на возможность проведения хирургического лечения и не увеличивало риск послеоперационных осложнений.

Литература

1. *Benson, A.B.* 3rd. Therapy for advanced colorectal cancer / A.B. Benson // *Semin. Oncol.* — 1998. — Vol. 25, suppl. 5, № 11. — P.2—11.
2. *Van Cutsem, E.* Safety and efficacy of first-line bevacizumab with FOLFOX, XELOX, FOLFIRI and fluoropyrimidines in metastatic colorectal cancer: the BEAT study / E. Van Cutsem [et al.] // *Ann. Oncol.* — 2009. — Vol. 20. — P.1842—1847.
3. *Borner, M.M.* Neoadjuvant chemotherapy for unresectable liver metastases of colorectal cancer-too good to be true? / M.M. Borner // *Ann. Oncol.* — 1999. — Vol. 10, № 6. — P.623—626.
4. *Adam, R.* Five-year survival following hepatic resection after neoadjuvant therapy for nonresectable colorectal (liver) metastases / R. Adam, E. Avisar, A. Ariche [et al.] // *Ann. Surg. Oncol.* — 2001. — Vol. 8. — P.347—353.
5. *Masi, G.* Treatment with 5-fluorouracil/folinic acid, oxaliplatin and irinotecan enables surgical resection of metastases in patients with initially unresectable metastatic colorectal cancer / G. Masi, S. Cupini, L. Marcucci [et al.] // *Ann. Surg. Oncol.* — 2006. — Vol. 13. — P.58—65.
6. *Kesmodel, S.B.* Complication rates following hepatic surgery in patients receiving neoadjuvant bevacizumab (BV) for colorectal cancer (CRC) liver metastases / S.B. Kesmodel, L.M. Ellis, E. Lin [et al.] // *Gastrointestinal Cancer Symposium.* — 2007.

Две программы химиотерапии в комбинации с бевацизумабом в лечении диссеминированного колоректального рака

О.В. Жаркова¹, В.В. Карасева², В.А. Хайленко², Е.Б. Миронова³,
П.С. Феоктистова⁴, К.В. Вялова¹, Я.М. Колесников¹

¹ГБУЗ КО «Областной клинический онкологический диспансер», Кемерово;

²Российский национальный исследовательский медицинский университет им. Н.И. Пирогова Минздрава России, Москва;

³ФГБУЗ Клиническая больница № 81 Федерального медико-биологического агентства России, Северск;

⁴БУ ХМАО-Югры Нижневартовский онкологический диспансер

Контакты: Ольга Викторовна Жаркова Olga.zh1212@gmail.com

Изучена эффективность 2 программ химиотерапии (ХТ) в лечении 46 больных диссеминированным колоректальным раком. Показано, что программа ХТ оксалиплатин + капецитабин (ОХА/САР), созданная авторами, в комбинации с бевацизумабом (BEV) позволила добиться лучших непосредственных результатов по сравнению с программами оксалиплатин + 5-фторурацил + лейковорин (ОХА/5-FU/LV) в комбинации с бевацизумабом. Общая эффективность программы ОХА/5-FU/LV/BEV составила $40,91 \pm 8,6\%$, из них $4,54 \pm 5,1\%$ полных регрессий. Общий эффект терапии в группе ОХА/САР/BEV составил $45,83 \pm 8,6\%$, из них полной регрессии удалось добиться у 4 пациентов, что составило $16,66 \pm 5,6\%$. Медиана времени до прогрессирования в 1-й группе больных составила 8,3 мес, во 2-й — 9,8 мес. Амбулаторное применение бевацизумаба в комбинации с различными режимами ХТ у больных диссеминированным раком ободочной кишки сопровождается приемлемой и управляемой токсичностью, что не требует редукции доз.

Ключевые слова: метастатический колоректальный рак, химиотерапия, таргетная терапия, бевацизумаб

Two programs of chemotherapy in combination with bevacizumab in the treatment of disseminated colorectal cancer

O.V. Zharkova¹, V.V. Karaseva², V.A. Khailenko², E.B. Mironova³, P.S. Feoktistova⁴, K.V. Vyalova¹, Ya.M. Kolesnikov¹

¹Regional Clinical Oncology Dispensary, Kemerovo;

²N.I. Pirogov Russian National Research Medical University, Ministry of Health of Russia, Moscow;

³Clinical Hospital Eighty-One, Federal Biomedical Agency of Russia, Seversk

⁴Nizhnevartovsk Oncology Dispensary, Khanty-Mansiysk Autonomous Oncology Dispensary

The efficiency of 2 programs of chemotherapy in the treatment of 46 patients with disseminated colorectal cancer. The program of chemotherapy of oxaliplatin + capecitabine (OXA/CAP), established authors, with bevacizumab (BEV) showed the best results compared with oxaliplatin + 5-fluorouracil + leukovorin (OXA/5-FU/LV) with bevacizumab. The overall efficiency OXA/5-FU/LV/BEV amounted to $40.91 \pm 8.6\%$, $4.54 \pm 5.1\%$ of total regressions. The overall effect of therapy in the OXA/CAP/BEV amounted to $45.83 \pm 8.6\%$, full regression was achieved in 4 patients, which amounted to $16.66 \pm 5.6\%$. The median time to progression in the first group of patients was 8.3 months, in the second — 9.8 months. Clinical application of involving bevacizumab in combination with different modes of chemotherapy in patients with disseminated colorectal cancer is acceptable and manageable toxicity that doesn't require reduction of doses.

Key words: metastatic colorectal cancer, chemotherapy, targeted therapy, bevacizumab

Проблема колоректального рака (КРР) на сегодняшний день является актуальной для современной онкологии из-за высокой заболеваемости и значительной смертности в России и других развитых странах мира. Ежегодно в мире регистрируется около 800 тыс. больных КРР и около 400 тыс. смертей от этого заболевания [1]. В 2010 г. в России выявлено более 40 тыс. новых случаев КРР [2, 3]. Так как контингент больных с диссеминированным КРР складывается из пациентов с впервые выявленной IV стадией заболевания, а также больных I, II, III стадий, у которых рецидивы и отдаленные метастазы возникают в разные сроки после радикального лечения, основным методом ле-

чения указанной группы больных является химиотерапия (ХТ). Успехи в лекарственном лечении диссеминированного КРР во многом определяются разработкой и внедрением в клиническую практику как новых противоопухолевых препаратов, так и более рациональных режимов введения цитостатиков [4–6]. С 2006 г. в ГБУЗ КО ОКОД г. Кемерово при лечении диссеминированных форм КРР применяется антиангиогенный препарат бевацизумаб. Бевацизумаб представляет собой рекомбинантное гуманизированное моноклональное антитело, которое блокирует фактор роста эндотелия сосудов (VEGF). Направленная блокада VEGF подавляет опухолевый ангиогенез, что

Таблица 1. Характеристика больных и опухолевого процесса

Показатель	ОХА/5-FU/LV/ BEV (n/%)	ОХА/CAP/BEV (n/%)
Пол:		
мужской	14/63,64	16/66,67
женский	8/36,36	8/33,33
Средний возраст, годы	57,8	53,2
Объективный статус по ECOG:		
0	7/31,82	8/33,33
1	8/36,36	9/37,50
2	5/22,72	5/20,83
3	2/9,10	2/8,34
Предшествующее оперативное лечение:		
– радикальные операции	7/31,82	5/20,83
– паллиативные операции	7/31,82	4/16,67
– не выполнялось	8/36,36	15/62,50
Распространенность опухолевого процесса:		
– метастазы в печень	8/36,36	6/25,00
– метастазы в легкие/плевру	9/40,90	8/33,33
– метастазы в забрюшинные лимфоузлы	2/9,10	4/16,67
– диссеминация по брюшине	1/4,54	3/12,50
– метастазы в яичники	–	1/4,17
– местный рецидив	5/22,72	4/16,67
Всего больных	22	24

способствует постоянному контролю над ростом опухоли. В лечении метастатического КРР (мКРР) эффективность бевацизумаба доказана в 1-й линии терапии у больных, независимо от статуса гена *KRAS*, во 2-й линии терапии, а также в качестве поддерживающей терапии [7–11].

Цели исследования. Изучить эффективность и токсичность бевацизумаба в комбинации с 2 программами ХТ у больных метастатическими формами КРР.

Методы

Две группы больных получали лечение по следующим программам: 1-я группа – оксалиплатин 100 мг/м²

внутривенно в 1-й день, лейковорин 20 мг/м² + 5-фторурацил 500 мг/м² внутривенно с 1-й по 5-й дни (ОХА/5-FU/LV/BEV), интервал между курсами 3 нед. Лечение по этой программе получили 22 человека. Вторая группа (24 пациента) получала лечение по программе оксалиплатин 50 мг/м² внутривенно в 1, 8, 15-й дни, капецитабин 2000 мг/м² внутрь с 1-го по 14-й день (ОХА/CAP/BEV). Интервал между курсами 2 нед. Все пациенты получали бевацизумаб в дозе 5 мг/кг в 1-й и 15-й дни курса.

Всем больным до начала лечения и в процессе его выполнялось обследование по следующей программе: клиническое обследование, клинический анализ крови, клинический анализ мочи, биохимический анализ крови, электрокардиограмма, коагулограмма, рентгенография легких, фиброгастроскопия, фиброколоноскопия, ультразвуковое исследование органов брюшной полости и/или компьютерная томография органов брюшной полости.

Каждый больной получил не менее 4 курсов ХТ, после чего выполнялась оценка непосредственного эффекта по степени регрессии опухоли под влиянием ХТ по критериям RECIST v.1.1. Оценка степени выраженности побочных реакций оценивалась в соответствии с рекомендациями NCI-CTC v.2.0.

Методы статистической обработки. Для удобства статистической обработки все данные были внесены в базу данных, созданную на основе электронных таблиц Excel. Статистическая обработка данных проведена с помощью программного пакета Statistica 6.0 (StatSoft Inc). Достоверность различий между нормально распределенными количественными показателями вычисляли по t-критерию Стьюдента. Различия считали достоверными при $p < 0,05$.

Характеристика исследуемых групп

В каждую группу включались больные с впервые установленным диагнозом рака толстой кишки IV стадии и пациенты, у которых рецидив заболевания возник после предшествующего оперативного лечения по поводу более ранних стадий. Также включены больные, которым выполнены паллиативные оперативные вмешательства на различных отделах толстой кишки. Возраст больных не старше 75 лет. Диагноз рака толстой кишки верифицирован по данным гистологического и цитологического исследования. Те пациенты, которые получали предшествующую ХТ, в исследование не включались. Таким образом, с 2006 г. пролечено 46 больных диссеминированным раком ободочной кишки в возрасте от 28 до 73 лет, среди них мужчин – 30, женщин – 16. Характеристика больных и опухолевого процесса представлена в табл. 1. Нарушение общего состояния больных оценено по шкале ECOG. У всех больных диагноз подтвержден гистологически. Характеристика преимущественной локализации метастазов до начала лечения показывает, что отмечалась

значительная частота метастатического поражения печени, легких и плевры, реже – местный рецидив, метастазы в забрюшинные лимфатические узлы и яичники.

Результаты

Эффективность лечения оценивалась в соответствии с критериями RECIST v.1.1. у всех 46 больных, получивших не менее 4 курсов лечения. Общий эффект программы OXA/5-FU/LV/BEV по сумме полных и частичных регрессий составил $40,91 \pm 8,6 \%$, из них $4,54 \pm 5,1 \%$ полных регрессий. Общий эффект терапии в группе OXA/CAP/BEV составил $45,83 \pm 8,6 \%$ (11 больных), из них полной регрессии удалось добиться у 4 пациентов, что составило $16,66 \pm 5,6 \%$. Медиана времени до прогрессирования (ВДП) в 1-й группе больных составила 8,3 мес, во 2-й – 9,8 мес. В группе OXA/CAP/BEV 3 из 5 пациентов с изолированными метастазами в печень были прооперированы после 3 мес лечения по указанной программе, возникшие у пациентов послеоперационные осложнения не были связаны с предшествующей терапией бевацизумабом. Данные об общей эффективности ле-

Таблица 2. Эффективность ХТ в комбинации с бевацизумабом

Непосредственный эффект	OXA/5-FU/LV/BEV (n/%)	OXA/CAP/BEV (n/%)
Полная регрессия	1/4,55	4/16,66 ($p < 0,05$)
Частичная регрессия	8/36,36	7/29,17 ($p = 0,1$)
Стабилизация	9/40,91	10/41,67 ($p = 0,1$)
Прогрессирование	4/18,18	3/12,50 ($p = 0,1$)
Всего больных	22/100	24/100

чения представлены в табл. 2.

Следует подчеркнуть высокую значимость симптоматического эффекта для этой тяжелой категории пациентов. В процессе лечения проводилась оценка симптоматического эффекта изучаемых программ ХТ, о чем судили по увеличению физической активности (изменение статуса по шкале ECOG), по ослаблению болей (на основании жалоб пациентов), по изменению массы тела. Динамика общего состояния больных представлена в табл. 3. После окончания ХТ по представленным программам уменьшилось число больных, изначально имевших нарушения общего состояния 2-й и 3-й степени. И если до начала ХТ не имели нарушений общего состояния 15 (32,62 %) больных, то после ее окончания эта группа увеличилась до 23 (50,0 %) пациентов.

Таблица 3. Изменение объективного статуса больных

Объективный статус по ECOG	До лечения (n/%)	После лечения (n/%)
0	15/32,62	23/50,00 ($p < 0,05$)
1	17/36,96	15/32,62 ($p = 0,1$)
2	10/21,73	6/13,04 ($p = 0,1$)
3	4/8,69	2/4,34 ($p = 0,1$)
Всего больных	46/100	46/100

Токсичность терапии

Токсичность программы изучена на основе использования шкалы NCI-CTC, v. 2.0. у всех 46 больных (табл. 4). Частоту нежелательных явлений рассчитывали на общее количество курсов. Нежелательные явления при проведении терапии бевацизумабом в комбинации с капецитабином и оксалиплатином, а также в комбинации с оксалиплатином, 5-фторурацилом и лейковорином были весьма разнообразными, но встречались в целом

Таблица 4. Нежелательные явления терапии

Нежелательные явления и степень их выраженности	OXA/5-FU/LV/BEV (n/%)	OXA/CAP/BEV (n/%)
Гематологические:		
– нейтропения 1–2-й степени	24/27,27	22/23,91 ($p = 0,1$)
– нейтропения 3-й степени	6/6,82	3/3,26 ($p = 0,1$)
– тромбоцитопения 2-й степени	4/4,54	2/2,17 ($p = 0,1$)
– анемия 2-й степени	2/2,27	4/4,35 ($p = 0,1$)
Гастроинтестинальные:		
– тошнота/рвота 2-й степени	23/26,14	26/28,26 ($p = 0,1$)
– диарея 2-й степени	4/4,54	4/4,35 ($p = 0,1$)
– стоматит 1–2-й степени	6/6,82	4/4,35 ($p = 0,1$)
– боль в животе 2-й степени	2/2,27	2/2,17 ($p = 0,1$)
Неврологические:		
– парестезии конечностей 1–2-й степени	21/23,86	26/28,26 ($p = 0,1$)
Кожные:		
– ладонно-подошвенный синдром	3/3,40	16/17,39 ($p < 0,05$)
Всего курсов	88	92

нечасто, были умеренной степени выраженности и связаны в основном с воздействием цитостатиков. Клинически значимых осложнений, требующих прекращения терапии, зарегистрировано не было.

Заключение

Несмотря на прогресс в ХТ большинства солидных опухолей желудочно-кишечного тракта, дальнейшее улучшение результатов лечения видится в применении таргетных препаратов. КРР является одним из ярких примеров их успешного использования.

Несмотря на то, что в нашей работе приняло участие небольшое число пациентов, полученные данные были сопоставимы с результатами международных исследований. В исследовании CAIRO2 ВДП в группе больных мКРР, получавших в 1-й линии терапии комбинацию XELOX + бевацизумаб, составило 10,7 мес ($p = 0,01$) [12]. Аналогичные данные были получены в наблюдательной программе BEAT (10,8 мес) и подгрупповом анализе исследования NO16966 (9,3 мес, $p = 0,4$) [9, 13]. При оценке ВДП во второй группе больных (ОХА/5-FU/LV/BEV) полученные нами данные (8,3 мес) оказались несколько ниже данных международных исследований (9,4 мес, $p = 0,4$ по данным подгруппового анализа исследования NO16966 и 11,3 мес

по данным наблюдательного исследования BEAT) [9, 13]. Имеющиеся различия, возможно, связаны с небольшим числом пациентов, принявших участие в нашей работе, и длительностью проводимой терапии. При оценке общего эффекта полученные нами данные (40,9 % в группе ОХА/5-FU/LV/BEV и 45 % в группе ОХА/САР/BEV) были сопоставимы с результатами крупных рандомизированных исследований. Общий эффект в комбинации бевацизумаба с режимами на основе оксалиплатина составил 47 % в исследовании NO16966 и 48 % в исследовании PACCE [9, 14].

Ни у одного из проанализированного нами пациента не было серьезного нежелательного явления 3–4-й степени, в том числе ассоциированного с применением бевацизумаба, что не позволяет нам провести сравнительный анализ с крупными исследованиями.

Таким образом, в проанализированной нами группе больных амбулаторное применение бевацизумаба в комбинации с различными режимами ХТ у больных диссеминированным раком ободочной кишки сопровождалось низким риском осложнений и увеличивало ВДП, что позволяет надеяться на улучшение отдаленных результатов лечения данной категории пациентов и говорить о расширении возможности применения бевацизумаба.

ЛИТЕРАТУРА

1. WHO Library Cataloguing-in-Publication Data. World health statistics 2010. URL: http://www.who.int/whosis/whostat/EN_WHS10_Full.pdf (дата доступа 29.01.2013).
2. Состояние онкологической помощи населению России в 2011 году. Под ред. В.И. Чиссова, В.В. Старинского, Г.В. Петровой. М.: ФГБУ «МНИОИ им. П.А. Герцена» Минздравсоцразвития России, 2012. 240 с. ISBN 978-5-85502-170-7.
3. Злокачественные новообразования в России в 2010 году (заболеваемость и смертность). Под ред. В.И. Чиссова, В.В. Старинского, Г.В. Петровой. М.: ФГБУ «МНИОИ им. П.А. Герцена» Минздравсоцразвития России, 2012. 260 с. ISBN 978-5-85502-154-7.
4. Гарин А.М., Базин И.С. Десять наиболее распространенных злокачественных опухолей. Рак желудка, рак толстой кишки, рак поджелудочной железы, первичный рак печени. М.: КМК, 2006. 266 с.
5. Гарин А.М., Базин И.С. Справочное руководство по лекарственной терапии солидных опухолей. М.: Изд-во МГУ, 2007. 300 с.
6. Базин И.С., Гарин А.М. Таргетные антиангиогенные препараты в терапии солидных опухолей. Врач 2008;11:52–5.
7. Hurwitz H., Fehrenbacher L., Novotny W. et al. Bevacizumab plus irinotecan, fluorouracil, and leucovorin for metastatic colorectal cancer. N Engl J Med 2004;350(23):2335–42.
8. Hurwitz H.I., Yi J., Ince W. et al. The clinical benefit of bevacizumab in metastatic colorectal cancer is independent of K-ras mutation status: analysis of a phase III study of bevacizumab with chemotherapy in previously untreated metastatic colorectal cancer. Oncologist 2009 Jan;14(1):22–8.
9. Saltz L.B., Clarke S., Diaz-Rubio E. et al. Bevacizumab in combination with oxaliplatin-based chemotherapy as first-line therapy in metastatic colorectal cancer: a randomized phase III study. J Clin Oncol 2008;26(12):2013–9.
10. Arnold D., Andre T., Bennouna J. et al. Bevacizumab (BEV) plus chemotherapy (CT) continued beyond first progression in patients with metastatic colorectal cancer (mCRC) previously treated with BEV + CT: Results of a randomised phase III intergroup study (TML study). ASCO 2012, abstract.
11. Diaz-Rubio E., Gomez-Espana A., Massuti B. et al. Phase III study of bevacizumab (B) alone vs B combined with capecitabine (C) and oxaliplatin (O) [XELOXA] as maintenance treatment following XELOXA in metastatic colorectal cancer (mCRC). The Macro Trial (Spanish Cooperative Group for the Treatment of Digestive Tumors: TTD). ASCO 2010, abstract.
12. Tol J., Koopman M., Cats A. et al. Chemotherapy, Bevacizumab, and Cetuximab in Metastatic Colorectal Cancer. N Engl J Med 2009;360(6): 563–72.
13. Van Cutsem E., Rivera F., Berry S. et al. Safety and efficacy of first-line bevacizumab with FOLFOX, XELOX, FOLFIRI and fluoropyrimidines in metastatic colorectal cancer: the BEAT study. Ann Oncol 2009;20(11):1842–7.
14. Hecht J.R., Mitchell E., Chidiac T. et al. A randomized phase IIIB trial of chemotherapy, bevacizumab, and panitumumab compared with chemotherapy and bevacizumab alone for metastatic colorectal cancer. J Clin Oncol 2009;27(5):672–80.

Опыт длительного применения Авастина в терапии метастатического колоректального рака

А.Ф. Сайдуллаева

Тверской областной клинической онкологической диспансер

Контакты: Александра Федоровна Сайдуллаева sashatv07@mail.ru

Данные рандомизированных исследований свидетельствуют об эффективности комбинации Авастина и стандартных режимов химиотерапии (ХТ) 1-й и 2-й линий больных метастатическим колоректальным раком (мКРР). Результаты наблюдательных программ и рандомизированного исследования TML подтвердили эффективность продолжения терапии Авестином после прогрессирования заболевания в комбинации со 2-й линией ХТ.

Автор приводит собственный опыт эффективного длительного применения Авастина в комбинации с несколькими последовательными линиями ХТ у больной мКРР.

Ключевые слова: метастатический колоректальный рак, Авастин, химиотерапия

Clinical experience of prolonged Avastin therapy in metastatic colorectal cancer

A.F. Saidullaeva

Tver Regional Oncology Dispansery

Avastin in combination with standard chemotherapy (CT) is an effective treatment regimen in 1st and 2nd line metastatic colorectal cancer (mCRC). Data of observational cohort programs and results of a randomized TML trial confirmed the efficacy of Avastin plus CT continued beyond first progression in patients with mCRC previously treated with Avastin plus CT.

Author presents her own experience of prolonged Avastin therapy combined with several serial CT lines in mCRC patient

Key words: metastatic colorectal cancer, Avastin, chemotherapy

Рак толстой кишки занимает одно из первых мест в мире в структуре онкологической заболеваемости и смертности. Тенденция роста заболеваемости отмечается во всех экономически развитых странах, в том числе и в России [1]. По данным 2010 г., в России более 16 тыс. (25 %) больных на момент установления диагноза имели отдаленные метастазы [2]. За последние 20 лет появление новых химиотерапевтических препаратов наряду с развитием хирургии и интервенционной радиологии позволило улучшить результаты лечения больных метастатическим колоректальным раком (мКРР). Но, несмотря на значительный прогресс в химиотерапии (ХТ) мКРР, дальнейшее улучшение результатов лечения связано с появлением нового класса терапевтических агентов — препаратов таргетной терапии. Первым таргетным препаратом, продемонстрировавшим свою эффективность в 1-й линии терапии у всех больных мКРР, независимо от статуса гена *KRAS*, во 2-й линии терапии, а также в качестве поддерживающей терапии, является Авастин [3–7].

Авастин доказал свою эффективность не только в ряде крупных рандомизированных исследований, но и в нерандомизированных наблюдательных программах [4, 5, 8–10]. Результаты наблюдательных программ BRiTE и ARIES подтвердили, что выживаемость паци-

ентов, продолжавших получать антиангиогенную терапию Авестином в сочетании с ХТ после первого прогрессирования заболевания, выше по сравнению с выживаемостью пациентов, у которых терапию Авестином не продолжали [10, 11].

На основании результатов, полученных в исследованиях BRiTE и ARIES, было инициировано международное рандомизированное исследование TML (ML18147), результаты которого были представлены в 2012 г. на конгрессе ASCO в Чикаго. После прогрессирования на ХТ 1-й линии в сочетании с Авестином пациенты были рандомизированы в соотношении 1 : 1 в группы стандартной ХТ 2-й линии ± Авастин. Выбор режима ХТ оставался на усмотрение исследователя. Медиана общей выживаемости (ОВ) в группе больных, получавших Авастин, составила 11,2 мес по сравнению с контрольной группой — 9,8 мес ($p = 0,0062$). Медиана выживаемости без прогрессирования (ВБП) составила 5,7 и 4,1 мес соответственно ($p < 0,0001$) [12]. Частота и тяжесть нежелательных явлений при длительном применении Авастина соответствовали изученным ранее.

В качестве примера длительного эффективного применения Авастина у больного мКРР приводим наблюдения из собственной клинической практики.

Клиническое наблюдение

Пациентка С., 55 лет, врач-стоматолог. Впервые обратилась за медицинской помощью в конце января 2007 г.: поступила в экстренном порядке в хирургическое отделение городской больницы с клиникой кишечной непроходимости на 5-е сутки от начала заболевания. После консервативной терапии картина непроходимости разрешилась.

При проведении обследования по данным колоноскопии выявлено выявлено опухолевидное образование печеночного угла толстого кишечника. При ультразвуковом исследовании (УЗИ) органов брюшной полости данных за метастатическое поражение печени и забрюшинных лимфатических узлов (ЛУ) не найдено. 07.02.2007 пациентке выполнена правосторонняя гемиколэктомия. Данные гистологического исследования: умеренно дифференцированная аденокарцинома с прорастанием всех слоев стенки кишки. Послеоперационный период протекал без осложнений. Диагноз при выписке: рак толстой кишки Т3N0M0, IIА степени.

Учитывая удовлетворительное самочувствие пациентки, нормальный уровень раково-эмбрионального антигена (РЭА) и СА-19-9 в послеоперационном периоде, проведено 4 курса ХТ Кселодой в адьювантном режиме (2500 мг/м²/сут 1–14-й день, перерыв 7 дней).

С 2007 г. пациентка находилась под наблюдением без признаков рецидива заболевания, однако с февраля 2011 г. у нее появились жалобы на боли в правом подреберье.

По данным проведенных обследований (УЗИ, гастроскопия, колоноскопия, компьютерная томография (КТ)) — без признаков прогрессирования заболевания. РЭА 25,3 мг/мл (норма до 5 мг/мл).

В июне 2011 г. у пациентки появились клинические признаки механической желтухи, в связи с чем выполнена магнитно-резонансная томография (МРТ). Выявлены множественные метастазы в печени, увеличенные ЛУ в воротах печени. По УЗИ размеры инфильтрата в печени составляли 55 мм, в проекции головки поджелудочной железы определялось образование неправильной формы до 21 мм.

07.07.2011 пациентке выполнена эксплоративная лапаротомия. При ревизии в печени выявлены множественные, сливающиеся между собой опухолевые узлы. Антральный отдел желудка, 12-перстной кишки подпаяны к воротам печени. В области головки поджелудочной железы — инфильтрат, распространяющийся на печеночно-двенадцатиперстную связку и область ворот печени. Данные гистологического исследования — метастазы аденокарциномы. Пациентка выписана на симптоматическое лечение по месту жительства. Билирубин при выписке составил 256,3 мкм/л, АСТ 118 Е/л, АЛТ 188 Е/л.

25. 07. 2011 в ФГУ «МНИОИ им. П.А. Герцена» МЗ РФ под контролем УЗИ выполнено чрескожное дренирование правого желчного протока. Начата дезинтоксикационная терапия.

С 31.08.2011 по 04.10.2011 после снижения трансаминаз на фоне гепатопротекторной терапии проведено 2 курса ХТ по схеме Мейо.

С октября 2011 г. к лечению был присоединен Авастин (авастин) из расчета 7,5 мг/кг 1 раз в 3 нед. В ноябре 2011 г. отмечено уменьшение размеров очага в печени до 15 × 45 мм. С 02.12.2011 по 23.01.2012 с учетом нормализации уровня билирубина, трансаминаз проведена ХТ с включением иринотекана, 5-фторурацила, лейковорина. При контрольном УЗИ в январе 2012 г. выявлено прогрессирующее заболевание — увеличение инфильтрата в печени до 98 мм. Результаты УЗИ подтверждены данными КТ.

На момент прогрессирования заболевания пациентка предъявляла жалобы на дискомфорт в правом подреберье. Состояние по шкале ECOG — 1. С учетом выявленного прогрессирования с 02.02.2012 по 12.07.2012 проводилась 2-я линия ХТ по схеме XELOX (оксалиплатин 130 мг/м² в/в капельно 1 раз в 3 нед, Кселода 2000 мг/м² внутрь 1–14-й день). С февраля 2012 г. введение Авастина (авастина) было приостановлено по причинам, не связанным с состоянием пациентки, и возобновлено в прежней дозе с мая 2012 г. На фоне проводимой терапии отмечена стабилизация заболевания, улучшение самочувствия. Лечение переносила без клинически значимой (III–IV степени) токсичности. Коррекции дозы препаратов не требовалось.

В феврале 2012 г. при анализе методом полимеразной цепной реакции послеоперационного материала мутации гена KRAS не выявлено.

16.11.2012 по данным МРТ зафиксировано прогрессирование заболевания: выявлен инфильтрат 45 × 30 мм на границе V и VII сегментов печени; на уровне ранее стоявшего дренажа в проекции II-го межреберья — инфильтрат 51 × 21 мм. С ноября 2012 г. начата и продолжается по настоящее время 3-я линия терапии с включением митомицина (10 мг/м² в/в струйно 1-й день), 5-фторурацила (425 мг/м² в/в струйно 2–5-й день), лейковорина (20 мг/м² в/в капельно 2–5-й день), авастина (7,5 мг/кг в/в капельно 1 раз в 3 нед). Лечение переносит без клинически значимой (III–IV степени) токсичности.

При дальнейшем прогрессировании заболевания планируется начать 4-ю линию терапии с включением эрбитукса, иринотекана.

Заключение

Наш опыт лечения доказывает, что даже при самой безнадежной хирургической ситуации возможно продление жизни пациентке при использовании адекватной ХТ и таргетной терапии с сохранением нормального качества жизни. Длительное применение Авастина у больных мКРР является рациональной терапевтической стратегией, позволяющей контролировать опухолевый процесс, увеличивать продолжительность жизни пациентов.

1. Curado M.P., Edwards B., Shin H.R. et al. Cancer incidence in five continents. Vol. IX. IARC Scientific Publication, No 160.
2. Состояние онкологической помощи населению России в 2010 году. Под ред. В.И. Чисова, В.В. Старинского, Г.В. Петровой. М.: ФГУ «МНИОИ им. П.А. Герцена» Минздравсоцразвития России, 2011. 188 с.
3. Hurwitz H., Fehrenbacher L., Novotny W. et al. Bevacizumab plus irinotecan, fluorouracil, and leucovorin for metastatic colorectal cancer. *N Engl J Med* 2004;350:2335–42.
4. Hurwitz H.I., Yi J., Ince W. et al. The clinical benefit of bevacizumab in metastatic colorectal cancer is independent of K-ras mutation status: analysis of a phase III study of bevacizumab with chemotherapy in previously untreated metastatic colorectal cancer. *Oncologist* 2009 Jan;14(1):22–8.
5. Saltz L.B., Clarke S., Diaz-Rubio E. et al. Bevacizumab in combination with oxaliplatin-based chemotherapy as first-line therapy in metastatic colorectal cancer: a randomized phase III study. *J Clin Oncol* 2008;26:2013–9.
6. Arnold D., Andre T., Bennouna J. et al. Bevacizumab (BEV) plus chemotherapy (CT) continued beyond first progression in patients with metastatic colorectal cancer (mCRC) previously treated with BEV + CT: Results of a randomised phase III intergroup study (TML study). ASCO 2012, abstract.
7. Diaz-Rubio E., Gomez-Espana A., Massuti B. et al. Phase III study of bevacizumab (B) alone vs B combined with capecitabine (C) and oxaliplatin (O) [XELOXA] as maintenance treatment following XELOXA in metastatic colorectal cancer (mCRC). The Macro Trial (Spanish Cooperative Group for the Treatment of Digestive Tumors: TTD). ASCO 2010, abstract.
8. Giantonio B.J., Catalano P.J., Meropol N.J. et al. Bevacizumab in combination with oxaliplatin, fluorouracil, and leucovorin (FOLFOX4) for previously treated metastatic colorectal cancer: results from the Eastern Cooperative Oncology Group Study E3200. *J Clin Oncol* 2007;25:1539–44.
9. Van Cutsem E., Rivera F., Berry S. et al. Safety and efficacy of first-line bevacizumab with FOLFOX, XELOX, FOLFIRI and fluoropyrimidines in metastatic colorectal cancer: the BEAT study. *Ann Oncol* 2009;20:1842–7.
10. Bendell J.C., Bekaii-Saab T.S., Cohn A.L. et al. Treatment patterns and clinical outcomes in patients with metastatic colorectal cancer initially treated with FOLFOX-bevacizumab or FOLFIRI-bevacizumab: results from ARIES, a bevacizumab observational cohort study. *Oncologist* 2012;17(12):1486–95.
11. Kozloff M., Yood M.U., Berlin J. et al. Clinical outcomes associated with bevacizumab-containing treatment of metastatic colorectal cancer: the BRiTE observational cohort study. *The Oncologist* 2009;14:862–70.
12. Bennouna J., Sastre J., Arnold D. et al. Continuation of bevacizumab after first progression in metastatic colorectal cancer (ML18147): a randomized phase 3 trial. *Lancet Oncol*;14(1):29–37.

Опыт применения Авастина в комбинированном лечении пациента с диссеминированным раком толстой кишки

В.А. Екимов

МБУЗ «Городская больница № 1», Королев, Московская область

Контакты: Владислав Анатольевич Екимов vladekimov@gmail.com

Лечение больных метастатическим колоректальным раком (мКРР) относится к числу приоритетных вопросов онкологии. Несмотря на значительный прогресс в химиотерапии, дальнейшее улучшение результатов лечения связано с развитием таргетных препаратов. Первым препаратом, продемонстрировавшим свою эффективность в 1-й и 2-й линиях терапии, а также на протяжении последовательных первых двух линий терапии, является бевацизумаб (Авастин).

Автор приводит собственный опыт эффективного длительного применения бевацизумаба (Авастина) в нескольких последовательных линиях терапии у больного мКРР.

Ключевые слова: метастатический колоректальный рак, бевацизумаб

Clinical experience of combined Avastin therapy in metastatic colorectal cancer

V.A. Ekimov

City Clinical Hospital № 1, Korolev, Moscow region

Treatment of patients with metastatic colorectal cancer (mCRC) is one of the priority questions in oncology. Despite the significant progress in chemotherapy treatment, development of target agents is the only way of further improvement of the results. Bevacizumab (Avastin) is the first biologic demonstrated its efficacy in 1st and 2nd therapy lines in mCRC patients and what's more important – in continuation with first two serial chemotherapy lines.

Author presents his own experience of prolonged bevacizumab (Avastin) therapy in several serial therapy lines in mCRC patient.

Key words: metastatic colorectal cancer, bevacizumab

По данным статистики, ежегодная заболеваемость колоректальным раком (КРР) в России составляет около 58 тыс. человек, 16 тыс. (28 %) из которых на момент постановки диагноза имеют отдаленные метастазы [1]. Целью терапии последней группы больных является обеспечение максимальной продолжительности жизни при сохранении ее качества.

Долгое время больные метастатическим КРР (мКРР) не получали адекватной терапии и ограничивались симптоматическим лечением. С появлением противоопухолевых препаратов впервые стало возможным оказание специфической медицинской помощи этим больным. Однако реальный прогресс в данной области наметился с развитием эры таргетной терапии.

Первым таргетным препаратом, продемонстрировавшим свою эффективность у больных мКРР, является бевацизумаб (Авастин). Выигрыш от включения бевацизумаба (Авастина) не зависит от статуса гена *KRAS* и реализуется как у больных с отсутствием мутации («дикий» тип), так и у пациентов с мутацией [2, 3]. Эффективное использование бевацизумаба (Авастина) было доказано не только в 1-й линии терапии с различными комбинаторными химиотерапевтическими

режимами, но и во 2-й линии терапии и в качестве препарата поддерживающей терапии [4–8].

Предположение о целесообразности продолжения терапии Авастином после первого прогрессирования заболевания первоначально было изучено в крупных наблюдательных программах [9, 10]. Наблюдательные программы BRiTE и ARIES показали, что выживаемость пациентов, продолжавших получать антиангиогенную терапию бевацизумабом (Авастином) в сочетании с химиотерапией (ХТ) после первого прогрессирования заболевания, выше по сравнению с выживаемостью пациентов, у которых терапию бевацизумабом (Авастином) не продолжали [9, 10].

На основании успешных результатов наблюдательных программ было инициировано рандомизированное исследование TML, в котором оценили целесообразность продолжения терапии бевацизумабом (Авастином) во 2-й линии после прогрессирования заболевания на терапии 1-й линии с включением бевацизумаба (Авастина). Долгожданные результаты этого исследования были представлены в 2012 г. на конгрессе ASCO в Чикаго [11]. Рандомизированное исследование подтвердило, что продолжение терапии бевацизумабом (Авастином) после первого прогрессирования заболе-

вания по сравнению с его отменой привело к достоверному увеличению как общей выживаемости (ОВ) (медиана ОВ 11,2 мес против 9,8 мес, $p = 0,0062$), так и выживаемости без прогрессирования (ВБП) (медиана ВБП 5,7 мес против 4,1 мес, $p < 0,0001$) [11, 12].

В качестве примера длительного применения бевацизумаба (Авастина) у больного мКРП приводим наблюдение из собственной клинической практики.

Клиническое наблюдение

Мужчина, 57 лет. В начале января 2011 г. поступил в хирургическое отделение городской больницы с жалобами на дискомфорт в нижних отделах живота, пониженный аппетит, метеоризм, отсутствие стула и газов в течение недели.

Из анамнеза заболевания стало известно, что чувство периодического дискомфорта стал отмечать с мая 2010 г., которое со временем усилилось. За медицинской помощью впервые обратился в октябре 2010 г. При выполнении колоноскопии по месту жительства была выявлена опухоль дистальной трети сигмовидной кишки. Данные гистологического заключения биоптата опухоли: умеренно дифференцированная аденокарцинома. От специфического лечения пациент категорически отказался и повторно обратился за медицинской помощью в январе 2011 г. при нарастании жалоб.

По данным колоноскопии, выполненной в условиях стационара, обнаружена стенозирующая опухоль в дистальной трети сигмовидной кишки, проведение аппарата за участок сужения невозможно. При рентгенографии органов грудной клетки данных за метастатическое поражение легких, лимфатических узлов (ЛУ) средостения не найдено. При ультразвуковом исследовании органов брюшной полости и малого таза в обеих долях печени обнаружено множество метастатических очагов с максимальным размером до 42 мм, свободной жидкости не выявлено.

На основании результатов обследования был выставлен предварительный диагноз. Основное заболевание: рак дистальной трети сигмовидной кишки, T4NxM1, IV стадия. Метастазы в печень. Осложнение основного заболевания: субкомпенсированная обтурационная толстокишечная непроходимость, купированная консервативным путем.

14.01.2011 пациенту выполнена операция — дистальная резекция сигмовидной кишки с формированием колоректального анастомоза, парциальная перитонэктомия. Интраоперационно: в брюшной полости выпота нет. На париетальной брюшине малого таза выявлены 2 белесоватых образования до 3,0 мм в диаметре, незначительно возвышающихся над здоровой брюшиной. В печени в обеих долях — множество метастазов максимальным размером до 5,0 см. В области дистальной трети сигмовидной кишки — малоподвижный опухолевый конгломерат до 5 × 6 × 6 см с опухолевой инвазией в корень брыжейки сигмовидной кишки. Параортально ЛУ не определяются.

Данные гистологического исследования: умеренно дифференцированная аденокарцинома толстой кишки с инвазией всей толщи стенки и вращением в брыжейку с формированием полей некроза, перифокальной воспалительной инфильтрацией. Прилежащая ткань неизменной слизистой толстой кишки с отеком и сосудистым полнокровием. В жировой клетчатке — разрастания фокусов аденокарциномы. В исследованных 4 ЛУ с нижней брыжеечной артерией — реактивная гиперплазия. В биоптате печени — метастазы умеренно дифференцированной аденокарциномы.

Учитывая удовлетворительное течение послеоперационного периода, в конце января 2011 г. пациент был выписан из стационара.

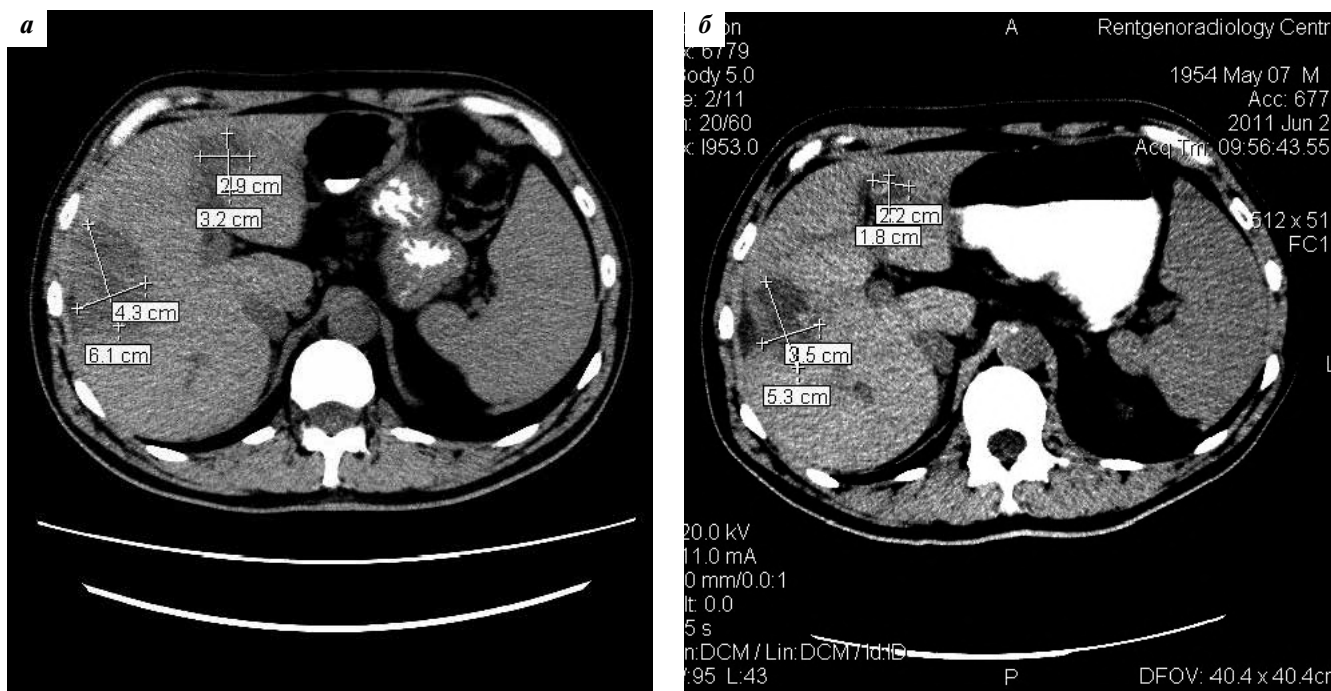
Тактика лечения первичных пациентов с метастазами рака толстой кишки в печень определяется резектабельностью этих метастазов. Если у больного метастазы в печень являются нерезектабельными и их резекция потенциально невозможна в будущем, ему рекомендовано проведение паллиативной ХТ в комбинации с таргетными препаратами [13].

В связи с тем, что у данного пациента не был определен статус гена KRAS, решено было начать проведение терапии по схеме XELOX (стандартный режим) + Авастин (7,5 мг/кг 1 раз в 3 нед). С февраля 2011 г. по апрель 2011 г. проведены 3 курса терапии по этой схеме. До начала лечения: РЭА 136 нг/мл, СА 19,9 — в пределах нормы. При контрольной компьютерной томографии (КТ) после 3 курсов выявлена положительная динамика в виде уменьшения размеров части очагов печени. Уровень РЭА снизился до 36,8 нг/мл. Учитывая удовлетворительное самочувствие пациента и результаты контрольных обследований, с апреля 2011 г. по июнь 2011 г. было проведено еще 3 курса терапии по той же схеме. При контрольной КТ в июне 2011 г. была достигнута стабилизация заболевания — размеры контрольных очагов в печени уменьшились с 3,2 × 2,9 см до 1,8 × 2,2 см и с 6,1 × 4,3 см до 5,3 × 3,5 см (см. рисунок). Уровень РЭА снизился до 19,6 нг/мл. Пациент перенес лечение с явлениями гастринтестинальной токсичности I степени, периферической нейропатии I степени.

В июне — июле 2011 г. проведены 7-й и 8-й курсы терапии по прежней схеме. В августе 2011 г. по данным КТ выявлено дальнейшее нарастание положительной динамики в виде уменьшения размеров части очагов в печени. Уровень РЭА нормализовался.

Учитывая развившиеся явления периферической нейропатии II степени, с августа 2011 г. пациенту проведено 2 курса терапии по схеме: Кселода (2000 мг/м² внутрь 1–14-й дни, интервал 1 нед) + Авастин (7,5 мг/кг в/в кап 1 раз в 3 нед). После 2 курсов (сентябрь 2011 г.) по КТ динамика заболевания не выявлено. Уровень РЭА оставался в пределах нормы.

С октября 2011 г. пациент был переведен на поддерживающую терапию Авестином в монорежиме



Снимки КТ органов брюшной полости до лечения (а) и после 6 курсов терапии по схеме XELOX + Авастин (б)

(7,5 мг/кг в/в кап 1 раз в 3 нед) с контрольным обследованием по КТ каждые 3 мес. Лечение переносил без клинически значимой (III–IV степень) токсичности. Коррекции дозы препарата не требовалось. В пользу выбора такой тактики лечения свидетельствуют результаты испанского исследования MACRO, в котором сравнивали продолжение терапии XELOX + Авастин с переводом на поддерживающую монотерапию Авастином после 6 курсов инициальной терапии XELOX + Авастин. Существенных различий между группами как по ОВ, так и по ВВП и частоте объективного ответа получено не было, что свидетельствовало о поддерживающей монотерапии Авастином как о варианте лечения, позволяющем избежать кумулятивной токсичности без ущерба для эффективности лечения [7].

В августе 2012 г. (11 мес поддерживающей монотерапии Авастином) появились жалобы на немотивированную слабость, снижение аппетита, периодический дискомфорт в правом подреберье. По КТ брюшной полости выявлен рост метастазов в печени. Уровень РЭА вырос до 184,6 нг/мл. Состояние расценено как прогрессирование заболевания.

Учитывая предшествующий эффект на режим XELOX и купированные явления периферической нейропатии, было решено продолжить лечение по схеме XELOX (стандартный режим) + Авастин (7,5 мг/кг 1 раз в 3 нед). После 2 курсов терапии по данной схеме пациент отметил улучшение общего самочувствия, стал более активным, абдоминальный дискомфорт

перестал беспокоить, уровень РЭА снизился до 57 нг/мл. По данным КТ отмечена положительная динамика в виде уменьшения размеров метастазов в печени. Перенес с явлениями гастроинтестинальной токсичности I степени, периферической нейропатии I степени. До января 2013 г. было продолжено проведение терапии в данном режиме. При контрольном обследовании в январе 2013 г. по КТ достигнута стабилизация заболевания. Уровень РЭА снизился до 40,9 нг/мл. Учитывая нарастание явлений периферической нейропатии, принято решение о прекращении лечения.

С января 2013 г. пациент специфического лечения не получает. Оценивает свое состояние как удовлетворительное, особых жалоб не предъявляет.

В марте 2013 г. продолжительность жизни больного составила 26 мес.

Заключение

Достижения современной медицины позволяют с каждым днем все шире смотреть на возможности лечения различных онкологических заболеваний, диагностированных на поздних стадиях. В приведенном нами наблюдении последовательное применение Авастина в комбинации с ХТ 1-й и 2-й линии, а также в качестве препарата поддерживающей терапии в монорежиме позволило с успехом увеличить общую выживаемость больного диссеминированным КРР, существенно не влияя на качество его жизни.

1. Состояние онкологической помощи населению России в 2011 году. Под ред. В.И. Чиссова, В.В. Старинского, Г.В. Петровой. М.: ФГУ «МНИОИ им. П.А. Герцена» Минздравсоцразвития России, 2012. 260 с.
2. Rosen O., Yi J., Hurwitz H.I. et al. Clinical benefit of bevacizumab in metastatic colorectal cancer is independent of K-ras mutation status: analysis of phase III study of bevacizumab with chemotherapy in previously untreated metastatic colorectal cancer. *Ann Oncol* 2008;19 (Suppl. 6):vi 19, abstr 0–035.
3. Hurwitz H.I., Yi J., Ince W. et al. The clinical benefit of bevacizumab in metastatic colorectal cancer is independent of K-ras mutation status: analysis of a phase III study of bevacizumab with chemotherapy in previously untreated metastatic colorectal cancer. *Oncologist* 2009 Jan;14(1):22–8.
4. Hurwitz H., Fehrenbacher L., Novotny W. et al. Bevacizumab plus irinotecan, fluorouracil, and leucovorin for metastatic colorectal cancer. *N Engl J Med* 2004;350:2335–42.
5. Saltz L.B., Clarke S., Diaz-Rubio E. et al. Bevacizumab in combination with oxaliplatin-based chemotherapy as first-line therapy in metastatic colorectal cancer: a randomized phase III study. *J Clin Oncol* 2008;26:2013–9.
6. Giantonio B.J., Catalano P.J., Meropol N.J. et al. Bevacizumab in combination with oxaliplatin, fluorouracil, and leucovorin (FOLFOX4) for previously treated metastatic colorectal cancer: results from the Eastern Cooperative Oncology Group Study E3200. *J Clin Oncol* 2007;25:1539–44.
7. Diaz-Rubio E., Gomez-Espana A., Massuti B. et al. First-line XELOX plus bevacizumab followed by XELOX plus bevacizumab or single-agent bevacizumab as maintenance therapy in patients with metastatic colorectal cancer: the phase III MACRO TTD study. *Oncologist* 2012;17(1):15–25.
8. Van Cutsem E., Rivera F., Berry S. et al. Safety and efficacy of first-line bevacizumab with FOLFOX, XELOX, FOLFIRI and fluoropyrimidines in metastatic colorectal cancer: the BEAT study. *Ann Oncol* 2009;20(11):1842–7.
9. Bendell J.C., Bekaii-Saab T.S., Cohn A.L. et al. Treatment patterns and clinical outcomes in patients with metastatic colorectal cancer initially treated with FOLFOX-bevacizumab or FOLFIRI-bevacizumab: results from ARIES, a bevacizumab observational cohort study. *Oncologist* 2012 Sep 26;17(12):1486–95 [Epub ahead of print].
10. Kozloff M., Yood M.U., Berlin J. et al. Clinical outcomes associated with bevacizumab-containing treatment of metastatic colorectal cancer: the BRiTE observational cohort study. *Oncologist* 2009;14:862–70.
11. Arnold D., Andre T., Bennouna J. et al. Bevacizumab plus chemotherapy continued beyond first progression in patients with metastatic colorectal cancer previously treated with bevacizumab plus chemotherapy: results of randomized phase III intergroup study. *J Clin Oncol* 2012;30(Suppl. 15): abstr. CRA 3503.
12. Bennouna J., Sastre J., Arnold D. et al. Continuation of bevacizumab after first progression in metastatic colorectal cancer (ML18147): a randomized phase 3 trial. *Lancet Oncol* 2013;14(1):29–37.
13. Nordlinger B., Van Cutsem E., Gruenberger T. et al. Combination of surgery and chemotherapy and the role of targeted agents in the treatment of patients with colorectal liver metastases: recommendations from an expert panel. *Ann Oncol* 2009;20:985–92.

Опыт применения бевацизумаба при лечении метастатического колоректального рака в двух центрах Москвы и Санкт-Петербурга

Н.В. Доброва¹, Н.Н. Семенов¹, Г.М. Манихас², Н.Ю. Антимоник², Ю.В. Вахабова¹, С.Л. Гуторов¹

¹ФГБУ «Российский онкологический научный центр им. Н.Н. Блохина» РАМН, Москва;

²Санкт-Петербургское государственное учреждение здравоохранения «Городской клинический онкологический диспансер»

Контакты: Наталья Валериевна Доброва dobrova2008@rambler.ru

Целью исследования было изучение эффективности первой линии терапии с включением бевацизумаба (Авастина) у пациентов с метастатическим колоректальным раком, а также изучение влияния факторов прогноза на эффективность лечения различными комбинациями с бевацизумабом (Авистином).

Материалы и методы. В период с 2004 по 2008 г. было включено 48 больных (29 — в ФГБУ «РОНЦ им. Н.Н. Блохина» РАМН и 19 в Городском онкологическом диспансере Санкт-Петербурга), имевших неоперабельные метастазы рака толстой или прямой кишки. Первичная опухоль была удалена у 93,8 % больных. У 52,1 % пациентов первичная опухоль локализовалась в прямой кишке. У 87,5 % пациентов были метастазы в печень, у 43,8 % метастазами было поражено более одного органа. 66,7 % больных получили бевацизумаб (Авастин) 5 мг/кг каждые 2 нед, 33,3 % — 7,5 мг/кг каждые 3 нед. Режимы с включением оксалиплатина получили 62,5 % больных, только фторпиримидины — 35,4 % пациентов, иринотекан — 2,1 %.

Результаты. Медиана длительности применения бевацизумаба (Авастина) составила 7,8 мес. Объективный ответ (ОО) (полная регрессия + частичная регрессия) составил 60,3 %, контроль болезни (ОО + стабилизация более 6 мес) — 87,4 %. Медиана выживаемости без прогрессирования (ВБП) — 11,5 мес. Медиана общей выживаемости — 24,1 мес.

Выводы. Достигнутые показатели эффективности и выживаемости сравнимы с таковыми, полученными в крупных международных исследованиях.

Комбинация бевацизумаба с фторпиримидинами продемонстрировала сопоставимую с режимами комбинированной химиотерапии эффективность и выживаемость, без ущерба для качества жизни. Включение бевацизумаба в лечебный режим уменьшило влияние факторов негативного прогноза на медиану ВБП и общую выживаемость.

Ключевые слова: колоректальный рак, бевацизумаб, химиотерапия, факторы прогноза

Integration of bevacizumab in metastatic colorectal cancer chemotherapy regimens in 2 clinical centers in Moscow and Saint Petersburg

N. V. Dobrova¹, N. N. Semenov¹, G. M. Manikhas², N. Yu. Antimonik², Yu. V. Vakhobova¹, S. L. Gutorov¹

¹N. N. Blokhin Russian Cancer Research Center, Russian Academy of Medical Sciences, Moscow;

²Municipal Clinical Oncological Dispensary, Saint Petersburg

The aim of this study was to estimate efficacy of first line chemotherapy with bevacizumab in metastatic colorectal cancer patients and investigate the impact of different prognostic factors on treatment outcome.

Methods. During 2004–2008 48 colorectal cancer patients were included (29 in Russian N. N. Blokhin Cancer Research Center, 19 in St. Petersburg), who had unresectable distant metastases. Primary tumor was resected in 93.8 % patients. 52.1 % had rectal cancer. 87.5 % had liver metastases, 43.8 % had more than 1 organ affected. 66.7 % received chemotherapy with bevacizumab 5 mg/kg biweekly, 33.3 % received bevacizumab 7.5 mg/kg every 3 weeks. 62.5 % patients had oxaliplatin-based regimens, 35.4 % — only fluoropyrimidines, 2.1 % — chemotherapy with irinotecan.

Results. Median time of bevacizumab use was 7.8 months. 60.3 % had objective response, 87.4 % had stable diseases during more than 6 months. Median progression-free survival (PFS) was 11.5 months. Median overall survival (OS) was 24.1 months.

Conclusions. Survival and efficacy results are comparable to international experience. Combination of fluoropyrimidines with bevacizumab had comparable efficacy to combined chemotherapy regimens with no impact on quality of life. Integration of bevacizumab in combined treatment regimens reduced the impact of negative prognostic factors on PFS and OS.

Key words: colorectal cancer, bevacizumab, chemotherapy, prognostic factors

Введение

Бевацизумаб (Авастин) — моноклональное антитело к эндотелиальному васкулярному фактору роста, ключевому регулятору ангиогенеза опухоли. Противоопухолевая эффективность и преимущества включения Авастина в режимы химиотерапии (ХТ) установлены в ходе крупных клинических исследований.

В 3 рандомизированных клинических исследованиях III фазы и 2 рандомизированных исследованиях II фазы изучалась эффективность и безопасность ХТ и бевацизумаба при лечении метастатического колоректального рака (МКРР). В 4 исследованиях изучали первую линию лечения МКРР, в 1 исследовании бевацизумаб использовали после лечения иринотеканом

и фторпиримидинами. В 2 исследованиях Авастин был добавлен к 5-ФУ/ЛВ (5-фторурацил/лейковорин), в 2 – к оксалиплатинсодержащим режимам, в 1 – к иринотекансодержащему режиму [1–5].

В исследование AVF2107 было включено более 900 больных (402 больных – режим IFL (иринотекан, 5-ФУ, ЛВ) + Авастин; 110 пациентов – 5-ФУ/ЛВ + Авастин; 411 больных – IFL + плацебо). Статистически достоверно выше оказались время до прогрессирования (ВДП) – 10,6 мес, общая выживаемость (ОВ) – 20,3 мес и объективный ответ (ОО) – у 48,8 % группы пациентов, получавшей Авастин + IFL, по сравнению с группой плацебо (ВДП – 6,2 мес, ОВ – 15,6 мес, ОО – 34,8 %) [1, 6]. Комбинация иринотекана и бевацизумаба хорошо переносилась больными. Тем не менее отмечено увеличение частоты побочных эффектов 3–4-й степени в группе лечения Авастином до 85 % против 75 % в группе плацебо. Эта разница появилась за счет увеличения числа случаев гипертонии 3-й степени (10,9 vs 2,3 %). Не выявлено достоверной разницы в частоте кровотечений, тромбозов и протеинурии в группах сравнения. Перфорация желудочно-кишечного тракта (ЖКТ) была редким осложнением комбинации IFL и Авастина.

Большое рандомизированное исследование NO16966 включало 2 ветви с Авастином (FOLFOX4 – фолиновая кислота, 5-ФУ, оксалиплатин; XELOX – капецитабин + оксалиплатин) против только цитостатиков в первой линии терапии мКРР. Терапию с Авастином получили 699 больных. Медиана ВДП в группе ХТ и Авастина была выше – 9,4 мес против 8 мес в группе только ХТ. Статистически незначимым было различие в ОВ (21,3 vs 19,9 мес) в группах с Авастином и плацебо соответственно. Одинаковым был и ОО в обеих группах – 38 %. Побочные эффекты, ассоциированные с применением анти-VEGF-терапии, чаще встречались в группе Авастина (16 vs 8 %). Частота гипертонии составила 4 vs 1 %, венозных тромбоэмболических осложнений 8 vs 5 %, артериальных тромбоэмболий 2 vs 1 %. Перфорации ЖКТ, кровотечения, протеинурия встречались с частотой менее 1 %. У 8,4 % пациентов из группы ХТ/Авастин и 6,1 % больных из группы ХТ/плацебо было выполнено хирургическое лечение метастазов. Нарушений регенерации, кровотечений после операций в связи с применением Авастина не было [4, 7]. Недостоверную разницу в цифрах ОВ ряд авторов связывают с преждевременным прекращением приема Авастина у 30 % больных из-за побочных эффектов ХТ. Предположение о необходимости применения Авастина до прогрессирования болезни подтвердилось в дальнейших исследованиях.

В 2 рандомизированных исследованиях II фазы по использованию Авастина с 5-ФУ/ЛВ (режим Roswell Park), Авастин применяли 1 раз в 2 нед. В первом исследовании использовались 2 дозовых режима Авастина (10 и 5 мг/кг). Пациенты из группы 5-ФУ/ЛВ после

прогрессирования получали Авастин. ВДП и ОО были выше в группах с Авастином. Не было статистически значимого улучшения ОВ [3, 5, 8].

В дальнейшем большие наблюдательные исследования проведены в США (BRITE) [9], Европе и Канаде (First-BEAT) [10]. В исследовании BRITE 1953 пациента получали лечение Авастином в первой линии терапии. У 96 % больных Авастин был использован в дозе 5 мг/кг 1 раз в 2 нед. У большинства больных были использованы оксалиплатинсодержащие режимы. Результаты исследования (медианы ВДП, ОВ, данные по безопасности) подтвердили данные рандомизированных клинических исследований. Медиана ВДП составила 9,9 мес, ОВ – 22,9 мес. Перфорация ЖКТ отмечена в 1,9 %, артериальные тромбоэмболии – 2,0 %, кровотечения 3–4-й степени – 2,2 %. У 22 % больных развилась гипертония. Наиболее эффективными оказались режимы FOLFOX/Авастин, XELOX/Авастин, FOLFIRI (фолиновая кислота, 5-ФУ, иринотекан)/Авастин [9].

В исследовании First-BEAT 1965 больных мКРР получали в первой линии ХТ Авастин в сочетании с различными режимами ХТ: FOLFOX (29 %), FOLFIRI (26 %), XELOX (18 %), 5-FU/CAP (15 %). ВДП составило 10,8 мес. Побочные эффекты 3–5-й степени: перфорация ЖКТ – 1,8 %, артериальные тромбоэмболии – 1,3 %, гипертония – 5,6 %, протеинурия – 1 % [10].

В последующем 2 пострегистрационных исследования в Германии и Чехии подтвердили данные, полученные в First-BEAT и BRITE. В Германии у 1620 пациентов с мКРР Авастин использовали со стандартными режимами первой линии ХТ (5-ФУ/Кселода – 11 %, оксалиплатин/5-ФУ – 19 %, иринотекан/5-ФУ – 62 %, другие – 8 %). Медиана длительности применения Авастина была 7 мес, 28 % больных получали Авастин более 10 мес. Общий эффект был зарегистрирован в 60 % случаев (самый высокий – 65 % при применении оксалиплатина/5-ФУ, 56 % – при применении монотерапии фторпиримидинами). Медиана ВДП составила 10,6 мес. Побочные эффекты: гипертония – 20 %, тромбоэмболические осложнения – 1,7 %, кровотечения – 1,2 % [11–13].

Аналогичное исследование проведено в Чехии. Эффективность Авастина и цитостатиков в первой линии ХТ оценена у 1142 больных. Медиана ВДП составила 12,6 мес в группе больных до 65 лет и 11 мес у пациентов старше 65 лет. Побочные эффекты, связанные с Авастином: гипертония (1,3 %), протеинурия (0,1 %), артериальная тромбоэмболия (0,3 %), венозная тромбоэмболия (0,4 %), диарея (0,1 %), кровотечение (0,1 %), перфорация ЖКТ (0,1 %) были сопоставимы с данными, полученными в исследованиях BEAT и BRITE [11–13].

Таким образом, было убедительно показано, что включение бевацизумаба (Авастина) в режимы первой линии ХТ мКРР приводит к достоверному увеличению

лечебного эффекта и ОВ больных, способствуя длительному сохранению приемлемого качества жизни.

В 2002 г. С.Н. Köhne et al. [14] провели поиск факторов прогноза среди лабораторных показателей, характеристик опухолевого процесса и клинических факторов у 3825 больных мКРР, получавших лечение 5-ФУ. Наихудшими факторами прогноза среди лабораторных показателей оказались высокий уровень тромбоцитов ($\geq 400 \times 10^9/\text{л}$), лейкоцитов ($\geq 10 \times 10^9/\text{л}$), щелочной фосфатазы (ЩФ) (≥ 300 Ед/л) и низкий уровень гемоглобина ($\leq 11 \times 10^9/\text{л}$). Среди характеристик опухоли на выживаемость влияли наличие метастазов в печень, канцероматоз брюшины, поражение опухолью более чем одного органа. Среди клинических параметров только общий статус (ECOG $\geq 0/1$) негативно влиял на выживаемость. В зависимости от сочетания 4 параметров (общий статус, уровень лейкоцитов, ЩФ, число пораженных опухолью органов) были выделены 3 группы, имеющие низкий, промежуточный и высокий риски, с ОВ 14,7; 10,5 и 6,4 мес соответственно.

В 2005 г. R. Diaz et al. [15] изучали факторы прогноза и применимость классификации С.Н. Köhne для 142 пациентов с мКРР, получавших лечение на основе иринотекана или оксалиплатина. Значимыми для этой группы пациентов после мультивариантного анализа оказались статус ECOG, наличие первичной опухоли, повышенный уровень лактатдегидрогеназы (ЛДГ), гипоальбуминемия и число пораженных метастазами органов. ОВ пациентов коррелировала с делением их на группы риска по классификации С.Н. Köhne и составила 20; 15,7; 6,8 мес для групп низкого, промежуточного и высокого риска соответственно.

Таким образом, в ряде работ показано влияние нескольких факторов (лабораторных, клинических, а также характеристик опухоли) на выживаемость пациентов, получавших базовую ХТ в первой линии лечения.

Результаты работ по поиску и изучению прогностических факторов отражены и в рекомендациях ESMO 2012 года, где индикаторами плохого прогноза мКРР названы повышение активности ЩФ, лейкоцитоз, низкий уровень альбумина в сыворотке, более чем один пораженный опухолью орган, плохое общее функциональное состояние, тромбоцитоз и повышение активности ЛДГ [16].

Также наличие мутации BRAF в опухоли указывает на худший прогноз [17].

В нашей работе мы изучали применение Авастина в сочетании с различными режимами ХТ и влияние некоторых факторов прогноза на результаты лечения.

Материалы и методы

В исследование включали больных старше 18 лет с морфологически подтвержденным раком толстой или прямой кишки, наличием измеряемых проявле-

ний болезни, ранее не получавших ХТ по поводу метастатической болезни. Больные имели удовлетворительное состояние (статус по ECOG 0–1), отсутствие лимитирующих отклонений со стороны клинических и биохимических показателей крови. Обязательной являлась подписанная форма информированного согласия.

В исследование не включались пациенты с другими злокачественными опухолями в анамнезе, наличием хронической диареи и/или синдрома мальабсорбции, признаками кишечной непроходимости или метастазов в головной мозг и его оболочки. Оценка эффективности проводилась каждые 2 мес.

Все больные получали ХТ с включением Авастина и фторпиримидинов самостоятельно или в комбинации с оксалиплатином или иринотеканом. В период с 2004 по 2008 г. было включено 48 больных (29 – в ФБГУ «РОНЦ им. Н.Н. Блохина» РАМН и 19 в Санкт-Петербургском городском клиническом онкологическом диспансере), имевших неоперабельные метастазы рака толстой или прямой кишки. Характеристика больных представлена в табл. 1.

Таблица 1. Характеристика 48 больных мКРР, получавших Авастин и ХТ в первой линии лечения

Возраст	53,8 года (24–73 года)
Пол (м/ж)	16/32
Локализация первичной опухоли	
ободочная кишка	39,6 %
прямая кишка	52,1 %
ободочная и прямая кишки	8,3 %
Хирургическое лечение первичной опухоли	
проведено	93,8 %
не проведено	6,2 %
Локализация метастазов	
печень	47,9 %
печень + другие органы	39,7 %
легкие	2 %
другое	10,4 %
Число пораженных органов	
1	56,2 %
2	25 %
3	18,8 %

Из особенностей рассматриваемой популяции следует отметить преобладание женщин (соотношение 2 : 1), локализацию первичной опухоли в прямой кишке более чем у половины пациентов. Первичная опухоль была удалена у 93,8 % больных. У 87,5 % пациентов были выявлены метастазы в печени, у 43,8 % метастазы были более чем в одном органе.

В связи с тем, что у большинства (42/48) больных метастазы локализовались в печени, мы представили ряд характеристик поражения органа. Данные представлены в табл. 2. У большинства больных в группе было массивное поражение печени.

Таблица 2. Характеристики метастазов в печени у 42 больных

Показатель	%
Максимальный размер метастазов	
< 4 см	31
≥ 4 см	69
Число метастазов	
1–2	11,9
3–5	31
> 5	57,1

Все больные получали терапию первой линии с включением Авастина в дозе 5 мг/кг каждые 2 нед (66,7 %) или 7,5 мг/кг каждые 3 нед (33,3 %).

Выбор режима определялся лечащим врачом, данные представлены в табл. 3. Предпочтение в обоих центрах отдавалось режимам с включением оксалиплатина, который получили 62,5 % больных. У 35,4 % больных была проведена ХТ только фторпиримидинами.

Таблица 3. Режимы ХТ первой линии с включением Авастина

Режим ХТ	Процент больных
XELOX/FOLFOX4	62,5
FOLFIRI	2,1
5-ФУ/ЛВ или капецитабин	35,4

Результаты

Медиана длительности применения Авастина составила 7,8 мес.

Лечебная эффективность режимов оценена у всех 48 больных. Результаты представлены в табл. 4.

Таблица 4. Эффективность ХТ с включением бевацизумаба (n = 48)

Полная регрессия (ПР)	2,1 %
Частичная регрессия (ЧР)	58,2 %
Стабилизация (СТ)	27,1 %
Медиана выживаемости без прогрессирования (ВБП)	11,5 мес
Медиана ОВ	24,1 мес

Включение Авастина в режимы ХТ позволило достичь высоких результатов. Так, объективный эффект составил 60,3 %, контроль болезни (ОО + стабилизация более 6 мес) – 87,4 %. Медиана ВДП составила 11,5 мес; ОВ – 24,1 мес. Таким образом, были достигнуты показатели выживаемости, сравнимые с таковыми, полученными в крупных международных исследованиях [9, 10, 13].

Более трети больных получили ХТ только фторпиримидинами, поэтому проведен отдельный анализ эффективности монотерапии фторпиримидинами (группа А) и дублетов – оксалиплатин- или иринотекансодержащих режимов (группа Б).

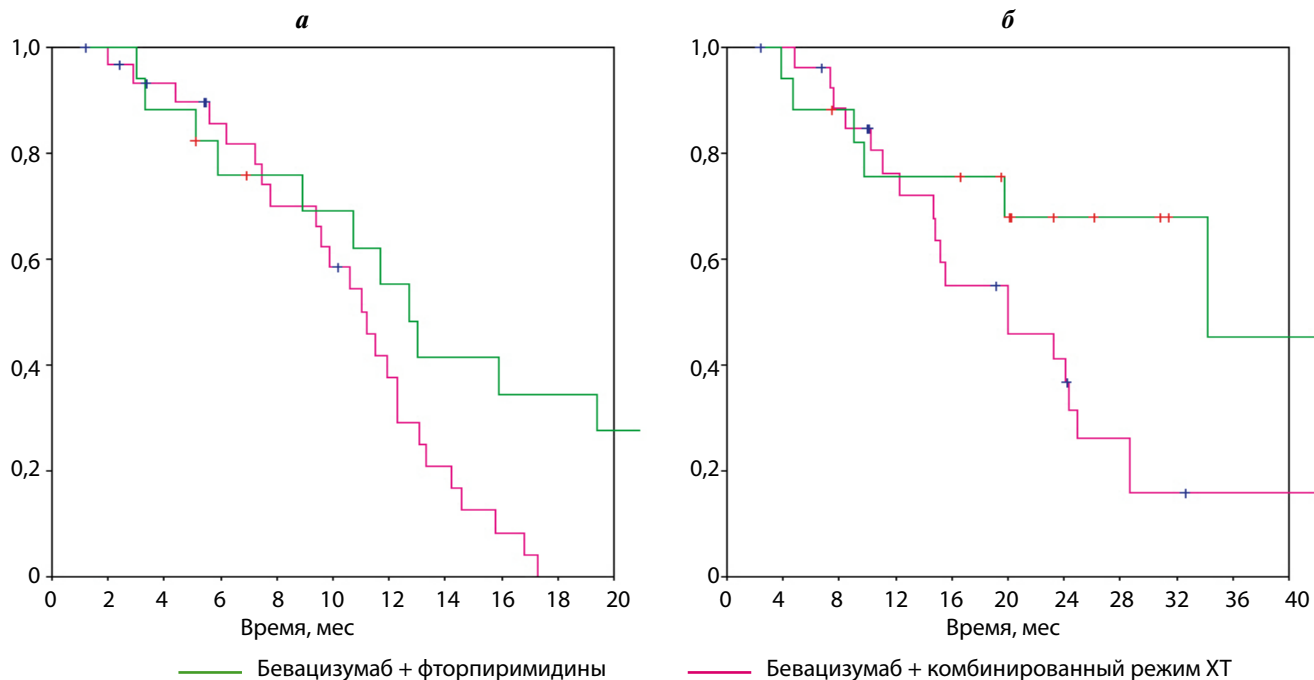
В обеих группах больные были сбалансированы по исходным характеристикам (табл. 5). В группе А было больше пациентов с локализацией метастазов только в одном органе, 70,6 % против 48,4 % в группе Б, что, возможно, отразилось на результатах лечения. Так, в группе А (фторпиримидины + бевацизумаб) была незначительно (1,5 мес), но достоверно ($p = 0,036$) выше медиана ВБП (рисунок, а). Медиана ОВ в группе А не достигнута, так как к моменту окончания исследования были живы 11 из 17 больных. В группе Б медиана ОВ составила 20 мес (рисунок, б).

Таблица 5. Сравнительная характеристика и результаты лечения больных, получавших лечение Авастином с фторпиримидинами или комбинированными режимами ХТ

Показатель	Фторпиримидины + бевацизумаб (n = 17)	Комбинированная ХТ + бевацизумаб (n = 31)
Возраст, годы	56,9	52
Пол, м/ж	6/11	10/21
Число пораженных органов		
1	12 (70,6 %)	15 (48,4 %)
2 и более	5 (29,4 %)	16 (51,6 %)
Число метастазов в печени		
до 5	n = 15 6 (40 %)	n = 25 11 (44 %)
> 5	9 (60 %)	14 (56 %)
Макс. размеры метастазов в печени (> 4 см)	11 (73 %)	16 (64 %)
Эффект лечения		
прогрессирование	1 (5,9 %)	–
частичная регрессия	10 (58,8 %)	18 (58,1 %)
стабилизация (> 6 мес)	3 (17,6 %)	10 (32,3 %)
ВБП	12,7 мес	11,2 мес ($p = 0,036$)

У всех включенных в исследование больных мы оценили влияние факторов негативного прогноза на лечебную эффективность режимов [16]. К ним были отнесены выявленные до начала лечения анемия (гемоглобин менее 11 г/л), лейкоцитоз (более 8,8 тыс./мл), тромбоцитоз (более 320 тыс./мл), повышенный уровень ЩФ (более 250 Е/л), выявление метастазов более чем в одном органе и метастазы по брюшине. За точку отсчета для лабораторных показателей были взяты нормы, принятые в нашей клинике.

Наиболее значимыми факторами негативного прогноза оказались локализация метастазов в 2 и более органах и опухолевое поражение брюшины (табл. 6).



ВБП (а) и ОВ (б) у больных, получавших лечение бевацизумабом с фторпириимидами и с комбинированными режимами ХТ

Таблица 6. Влияние факторов негативного прогноза на лечебную эффективность режимов с включением бевацизумаба (n = 48)

Критерий	ПР + ЧР + СТ (%)	Медиана ВДП (мес)	Медиана ОВ (мес)
Метастазы более чем в 1 органе (n = 21)	81	9,6	15,2
Анемия (n = 15)	100	11,7	23,2
Лейкоцитоз (n = 11)	90,9	12,3	15,2
Тромбоцитоз (n = 17)	88,2	11,2	23,0
Повышение ЩФ (n = 20)	95,0	11,7	23,2
Метастазы по брюшине (n = 5)	80,0	5,6	7,3
С факторами негативного прогноза (n = 36)	86,1	10,7	20,0
Без факторов негативного прогноза (n = 12)	91,7	12,7 (p = 0,063 в сравнении с их наличием)	Не достигнута (живы 7)
Вся популяция	87,5	11,5	24,1

В этих подгруппах были наименьшими частота лечебного эффекта, длительность жизни без прогрессирования и ОВ. Помимо этого, выявление лейкоцитоза ассоциировалось со снижением ОВ.

Частота эффективного лечения была меньше в группе больных хотя бы с одним фактором негативного прогноза (n = 36), но без статистически достоверных различий. Сравнить медианы ОВ невозможно, так как в группе больных без негативных факторов прогноза в момент анализа были живы 7 из 12 больных.

Можно предположить, что включение в режимы лечения бевацизумаба (Авастина) частично нивелировало факторы неблагоприятного прогноза.

По данным литературы, побочные эффекты ХТ не потенцируются Авестином, поэтому нами представлены только побочные эффекты, ассоциированные с его применением. Повышение артериального давления (АД) 2-й степени (выше 150/100 мм рт. ст.) отмечено у 44,8 % больных. Учитывая данные о связи повышения диастолического АД с эффективностью Авастинсодержащих режимов, отдельно была проанализирована эффективность лечения в подгруппах больных с повышением АД (2-й степени) и без гипертензии. В нашем исследовании связи между повышением АД и эффективностью лечения Авестином не установлено (табл. 7).

Таблица 7. Влияние артериальной гипертензии на результаты лечения Авастином

Критерий	ПР + ЧР + СТ (%)	Медиана ВДП (мес)	Медиана ОВ (мес)
С повышением АД ($n = 22$)	100	12,7	23,2
Без повышения АД ($n = 26$)	87,5	12,3	24,3

Медиана времени до развития артериальной гипертензии составила 4,7 мес.

Тромбозы вен отмечены у 6,3 % больных. Кровотечения 1-й степени были зарегистрированы у 6 больных (3 – носовые, 1 – маточное, 2 – из колостомы). Не было зарегистрировано ни артериальных тромбозов (включая инфаркты, инсульты), ни перфораций органов ЖКТ.

Протеинурия без нефротического синдрома появилась у 10,4 % больных.

По нашим данным, частота не зависела от режима использования Авастина.

Таким образом, побочные эффекты Авастина не ограничивали проведение лекарственной терапии, их своевременная коррекция позволяла продолжить лечение в запланированном объеме.

Среди причин прекращения лечения первой линии были: прогрессирование болезни ($n = 30$; 62,5 %), развитие побочных эффектов ($n = 5$; 10,4 %), выполнение хирургического удаления метастазов ($n = 3$; 6,3 %), социальные причины – 10 (20,8 %).

Обсуждение

Несмотря на более чем десятилетнее применение бевацизумаба (Авастина), ответы на ряд вопросов до сих пор не являются очевидными.

Многие исследования подтвердили, что включение бевацизумаба (Авастина) в режимы ХТ 1-й и 2-й линии мКРР приводит к увеличению лечебного эффекта, в частности к увеличению ОВ и ВБП. Согласно данным клинических исследований, и оксалиплатин- и иринотекансодержащие режимы являются одинаково эффективными партнерами Авастина, без потенцирования токсичности. При этом нет предикторов наилучшего эффекта бевацизумаба (Авастина), позволяющих выбрать группу пациентов с наибольшей пользой от лечения.

Одно из первых исследований AVF2107 выявило увеличение ОО, ВДП и ОВ у пациентов, получавших бевацизумаб (Авастин) [1].

Другое рандомизированное исследование, NO16966, не показало значимого улучшения во ВДП (9,4 vs 8 мес) и в ОВ (21,3 vs 19,9 мес) в группах с бевацизумабом (Авастином) и плацебо соответственно. Не отмечено было и увеличения ОО (38 % в обеих группах). При этом увеличились побочные эффекты, ассоциированные с Авастином, в 2 раза. Уменьшение ожидаемой эффективности Авастина объясняют его ранней отме-

ной в этом исследовании в связи с побочными эффектами ХТ. В свою очередь, у больных, получавших бевацизумаб (Авастин) до ПРГ, ВБП составила 10,4 мес в сравнении с 7,9 мес в группе контроля ($p < 0,0001$). Разница ВБП у больных, сохранивших введения Авастина, и с преждевременной отменой его составила 1 мес [4].

Экспериментально было показано, что отмена антиангиогенных факторов приводила к активации ангиогенеза, бурному росту сосудов опухоли [18].

С другой стороны, по данным метаанализа (4205 больных с различными опухолями, получавших бевацизумаб в рамках 5 рандомизированных исследований III фазы), его ранняя отмена не оказала значимого негативного влияния на продолжительность ВДП болезни и летальность [19].

В нашем исследовании большая часть больных (62,5 %) получала бевацизумаб (Авастин) до прогрессирования, одна пятая часть (20,8 %) пациентов прекратила лечение по социальным причинам (недоступность Авастина). Остальные прекратили лечение в связи с побочными эффектами (10,4 %), причем только один пациент из-за нежелательных явлений бевацизумаба (Авастина).

У нескольких больных было выполнено хирургическое лечение метастазов.

В настоящее время среди пациентов с мКРР выделяют различные по клиническому течению (и генотипу) группы: с низким, промежуточным и высоким риском прогрессирования. Каким должно быть лечение для каждой группы? Как сделать правильный выбор схемы лечения первой линии? В настоящее время выбор препаратов определяется распространенностью болезни, общим состоянием пациента и статусом гена *KRAS* (для анти-EGFR-терапии). Ведутся исследования и поиск клинических биохимических и генетических факторов прогноза и предикторов эффективности.

В нашей работе мы изучали связь факторов негативного прогноза и эффективности лечения. Наименьший эффект, ВДП и ОВ были в группе с поражением 2 и более органов метастазами и поражением брюшины. Лейкоцитоз также ассоциировался с меньшей выживаемостью. Полученные результаты согласуются с данными, приводимыми С.Н. Köhne в работе по исследованию факторов прогноза у пациентов, получавших лечение 5-ФУ [14]. В нашей работе у больных с факторами негативного прогноза ВДП и ОВ были высокими: 10,7 и 20 мес соответственно. Небольшое число пациентов в нашем исследовании не позволяет сделать окончательных выводов, но, возможно, включение Авастина в терапию частично нивелировало факторы неблагоприятного прогноза. Хотя этот вопрос нуждается в дальнейшем изучении.

Выводы

Включение Авастина в режимы ХТ привело к значительному улучшению лечебных результатов без увеличе-

ния частоты и степени выраженности побочных эффектов. Наиболее частым осложнением была артериальная гипертензия, которая не была тяжелее 2-й степени и контролировалась медикаментозно (лечение было прекращено только у 1 пациента). Комбинация Авастина с фторпиримидинами продемонстрировала сопоставимую с режимами комбинированной ХТ эффективность.

Применение Авастина в комбинации с фторпиримидинами сохраняет хорошее качество жизни, не уменьшая ее продолжительность у больных, которым хирургическое лечение метастазов не планируется.

Включение Авастина в лечебный режим уменьшает влияние факторов негативного прогноза на медианы ВВП и ОВ.

Л И Т Е Р А Т У Р А

- Hurwitz H., Fehrenbacher L., Novotny W. et al. Bevacizumab plus irinotecan, fluorouracil, and leucovorin for metastatic colorectal cancer. *N Engl J Med* 2004;350:2335–42.
- Kabbinavar F.F., Schulz J., McCleod M. et al. Addition of bevacizumab to bolus fluorouracil and leucovorin in first-line metastatic colorectal cancer: Results of a randomized phase II trial. *J Clin Oncol* 2005;23(16):3697–705.
- Giantonio B.J., Catalano P.J., Meropol N.J. et al. Bevacizumab in combination with oxaliplatin, fluorouracil, and leucovorin (FOLFOX4) for previously treated metastatic colorectal cancer: Results from the Eastern Cooperative Oncology Group Study E3200. *J Clin Oncol* 2007;25:1539–44.
- Saltz L.B., Clarke S., Díaz-Rubio E. et al. Bevacizumab in combination with oxaliplatin-based chemotherapy as first-line therapy in metastatic colorectal cancer: A randomized phase III study. *J Clin Oncol* 2008;26:2013–9.
- Kabbinavar F., Hurwitz H.I., Fehrenbacher L. et al. Phase II, randomized trial comparing bevacizumab plus fluorouracil (FU)/leucovorin (LV) with FU/LV alone in patients with metastatic colorectal cancer. *J Clin Oncol* 2003;21:60–5.
- Grothey A., Hedrick E.E., Mass R.D. et al. Response-independent survival benefit in metastatic colorectal cancer: a comparative analysis of N9741 and AVF2107. *J Clin Oncol* 2008 Jan 10;26(2):183–9.
- Zaltz L.B., Clarke S., Diaz-Rubio E. et al. Bevacizumab in combination with oxaliplatin-based chemotherapy as first-line therapy in metastatic colorectal cancer: a randomized phase III study. *J Clin Oncol* 2008 Apr 20;26(12):2013–9.
- Kabbinavar F.F., Hambleton J., Mass R.D. et al. Combined analysis of efficacy: the addition of bevacizumab to fluorouracil/leucovorin improves survival for patients with metastatic colorectal cancer. *J Clin Oncol* 2005 Jun 1;23(16):3706–12.
- Kozloff M., Yood M.U., Berlin J. et al. Clinical outcomes associated with bevacizumab-containing treatment of metastatic colorectal cancer: the BRITe observation cohort study. *Oncologist* 2009;14:862–70.
- Berry S.R., Van Cutsem E., Kretschmar A. et al. Final efficacy results for bevacizumab plus standard first-line chemotherapies in patients with metastatic colorectal cancer: First BEAT. *J Clin Oncol* 2008;26(15S):4025.
- Arnold D. et al. ASCO GI 2010. Abstract 439.
- Prausova J. et al. Poster presented at WCGIC 2009. Abstract P-0171.
- Welch S., Spithoff K., Rumble R.B. et al. Bevacizumab combined with chemotherapy for patients with advanced colorectal cancer: a systematic review. *Ann Oncol* 2010;21:1152–62.
- Köhne C.H., Cunningham D., Di Costanzo F. et al. Clinical determinants of survival in patients with 5-fluorouracil-based treatment for metastatic colorectal cancer: results of a multivariate analysis of 3825 patients. *Ann Oncol* 2002;13:308–17.
- Díaz R., Aparicio J., Gironés R. et al. Analysis of prognostic factors and applicability of Kohné's prognostic groups in patients with metastatic colorectal cancer treated with first-line irinotecan or oxaliplatin-based chemotherapy. *Clin Colorectal Cancer* 2005;5:197–202.
- Schmoll H.J., Van Cutsem E., Stein A. et al. ESMO Consensus Guidelines for management of patients with colon and rectal cancer. A personalized approach to clinical decision making. *Ann Oncol* 2012;23(10):2479–516.
- Schmoll H.J., Van Cutsem E., Stein A. et al. ESMO Consensus Guidelines for management of patients with colon and rectal cancer. A personalized approach to clinical decision making. *Ann Oncol* 2012;23:2479–516.
- Vosseler S., Mirancea N., Bohlen P. et al. Angiogenesis inhibition by vascular endothelial growth factor receptor-2 blockade reduces stromal matrix metalloproteinase expression, normalizes stromal tissue, and reverts epithelial tumor phenotype in surface heterotransplants. *Cancer Res* 2005;65:1294–305.
- Miles D., Harbeck N., Escudier B. et al. Disease course patterns after discontinuation of bevacizumab: pooled analysis of randomized phase III trials. *J Clin Oncol* 2011;29(1):83.

КОМПЛЕКСНОЕ ЛЕЧЕНИЕ МЕСТНОРАСПРОСТРАНЕННЫХ САРКОМ МЯГКИХ ТКАНЕЙ С ПРИМЕНЕНИЕМ АВАСТИНА

З.Х. Хусейнов

Государственное учреждение «Онкологический научный центр МЗ РТ», г. Душанбе

Представлен клинический опыт применения таргетного препарата Авастин в комплексном лечении местнораспространенных сарком мягких тканей в зависимости от уровня экспрессии VEGF.

Ключевые слова: саркомы мягких тканей, таргетная терапия, Авастин.

COMPREHENSIVE TREATMENT OF LOCALLY ADVANCED SOFT TISSUE SARCOMAS USING AVASTIN

Z.Kh. Khuseinov

Cancer Research Center, Dushanbe

A clinical experience in using target therapy with Avastin for locally advanced soft tissue sarcomas depending on the VEGF expression level has been presented.

Key words: soft tissue sarcomas, target therapy, Avastin.

Использование Авастина (Бевацизумаба) – моноклонального антитела, подавляющего сосудистый эндотелиальный фактор роста (VEGF), приобретает особую значимость в подавлении неоангиогенеза для лечения злокачественных опухолей, которые находят свое подтверждение в клинических исследованиях [3, 7]. Одним из подходов в лечении местнораспространенных сарком мягких тканей (МСМТ) служит поиск новых методов к терапии этих больных. Для решения данной задачи новым направлением явилось применение препаратов таргетной молекулярной терапии, которые прямо воздействуют на специфические молекулярные мишени, блокируя различные белковые продукты онкогены в МСМТ.

Наиболее эффективным прямым ангиогенным фактором из всех известных является VEGF. К особенностям VEGF относится повышение проницаемости сосудов, что является одним из дополнительных механизмов неоангиогенеза и может приводить к накоплению фибрина плазмы крови в тканях. Он стимулирует пролиферацию эндотелиальных клеток, увеличивает их миграционную способность и частично активирует гены, участвующие в протеолизе. Выживаемость активированных эндотелиальных клеток и, соответственно, вновь сформированных микрососудов также является VEGF-зависимой. Использование VEGF *in vivo* позволило добиться выраженной стимуляции образования сосудов [1].

Кроме того, VEGF не только активно участвует в неоангиогенезе, но и является фактором выживаемости для вновь образованных капилляров в опухоли. Показано, что при искусственном снижении уровня VEGF происходит регрессия недавно образованных капилляров, но не капилляров нормальной ткани [2]. Существует множество механизмов регуляции клеточного синтеза VEGF. Гипоксия является основным стимулятором выработки VEGF как в злокачественных, так и в нормальных клетках. Транскрипция мРНК VEGF также индуцируется различными факторами роста и цитокинами, включая тромбоцитарный фактор роста (PDGF), эпидермальный фактор роста (EGF), фактор некроза опухоли альфа (TNF- α), трансформирующий фактор роста бета (TGF- β 1) и интерлейкин 1- β [2]. Рецепторы семейства VEGF состоят из 3 тирозин-киназных рецепторов: VEGFR-1 (Flt-1), VEGFR-2 (KDR/Flk-1) и VEGFR-3 (Flt-4). Кроме того, имеется ряд дополнительных рецепторов, таких как нейролипиды, которые участвуют в модуляции связывания VEGF с основными рецепторами. VEGFR-3 может играть роль в развитии сосудов, и его экспрессия показана на лимфатических сосудах, для которых он, вероятно, играет основную митогенную роль. Активация тирозинкиназных рецепторов инициирует стимуляцию внутриклеточных сигнальных путей и, соответственно, пролиферативную активность опухоли [4].

Эффективность Бевацизумаба (Авастин) доказана при лечении больных колоректальным раком [5], немелкоклеточным раком легкого, раком почки, раком молочной железы [6]. В 2005 г. опубликована серия работ, в которых представлены результаты последних исследований эффективности Авастина при различных солидных опухолях, но данных по применению препарата при саркомах мягких тканей очень мало. В частности, D.R. D'Adamo et al. [3] оценивали противоопухолевую активность комбинации Авастин + Доксорубин у 17 больных с метастатической саркомой, из них у 11 – лейомиосаркома. Авастин вводился в дозе 15 мг/кг, Доксорубин – 75 мг/м² каждые 3 нед. У 2 больных с лейомиосаркомой матки был отмечен частичный эффект, у 11 – стабилизация заболевания. Двое больных наблюдались без прогрессирования в течение более 10 мес. Общая эффективность составила 12 %, медиана времени до прогрессирования – 8 мес, медиана общей выживаемости – 16 мес. Показатели времени до прогрессирования при лечении Авестином создают предпосылки для дальнейших исследований.

Для оценки эффективности комплексного лечения МСМТ с применением препарата Авастин нами проведено исследование VEGF, характеризующих ангиогенную активность, у 62 пациентов с МСМТ. Для выполнения иммуногистохимического исследования с парафиновых блоков, окрашенных гематоксилином и эозином, изготавливали срезы толщиной 4–5 мк, которые помещали на стеклах, обработанных поли-L-лизинном. Затем материал обрабатывался по общепринятому протоколу. Экспрессия определялась по уровню окраски препарата в оранжевый цвет. У 15 пациентов уровень экспрессии VEGF был умеренно положительным (++) , у 9 – резко положительным (+++). Все больные были с местнораспространенным процессом T_{2a} или T_{2b} стадии. С учетом повышенной экспрессии VEGF 24 больным проводилось лечение с использованием таргетного препарата Авастин в сочетании со следующей комбинацией цитостатиков: Доксорубин в дозе 75 мг/м², в 1-й день, Винкристин – 2 мг, внутривенно, в 1-й и 8-й дни, Циклофосфан – 1,0 г, внутривенно, в 1-й и 8-й дни. Авастин в дозе 10 мг/кг вводили

в один день с химиопрепаратами. В 13 из 24 случаев Авастин назначался при комплексном лечении МСМТ в предоперационном периоде.

Установлено, что после применения Авастина у 14 больных отмечалась частичная резорбция опухоли, у 8 – стабилизация опухолевого процесса. У одного больного наблюдалась полная резорбция опухоли грудной клетки после первого курса комплексной терапии. В одном случае эффекта не получено. В послеоперационном периоде у 9 пациентов при сравнительном ИГХ исследовании фактора VEGF в удаленной опухоли обнаруживали слабую экспрессию (-/+ или +) фактора неоплазии. У 7 больных, которым был применен препарат Авастин, мы не смогли провести контрольное ИГХ исследование макропрепарата, поскольку операции выполнялись в других лечебных учреждениях. Следует отметить, что после 2 курсов лечения Авестином в комбинации с химиотерапией при контрольной ангиографии отмечалось снижение объема сосудистой сети в опухоли по сравнению с исходными ангиографическими данными. У 2 пациентов препарат Авастин применили при лечении генерализованной формы МСМТ с метастазами в легких. При исследовании фактора сосудистого роста уровень VEGF был резко положительным (+++). В результате 3 курсов паллиативной химиотерапии в сочетании с Авестином удалось добиться стабилизации первичной опухоли и метастатических очагов в легких в течение 11 мес.

Клинический пример. Больная П., 16 лет, обратилась в Онкологический научный центр МЗ РТ с жалобами на наличие массивной опухоли, размером 22×14 см, занимающей мягкие ткани средней и нижней трети левого бедра, по задней поверхности, доходящей до подколенной ямки. Опухоль заметила 2 года назад, не лечилась. При пальпации опухоль плотнoэластичной консистенции, ограниченно подвижна, исходит из толщн мышц задней поверхности бедра. На основании гистологического исследования (№ 3738) выставлен диагноз: Высокодифференцированная фибросаркома мягких тканей задней поверхности левого бедра T_{2b}N₀M₀. При ИГХ исследовании уровень экспрессии фактора VEGF ++++. С учетом данных ИГХ исследования больной проведено 2 курса вну-

триартериальной химиотерапии в сочетании с Авастином по схеме АСОР. Отмечалась частичная резорбция опухоли. После терапии произведено футлярно-фасциальное иссечение опухоли задней поверхности левого бедра. В макропрепарате имелись выраженные фиброзные и склеротические изменения опухоли, которая местами была представлена очагами муцинозного перерождения.

Таким образом, предварительные данные позволяют положительно оценить результаты применения таргетного препарата Авастин в комплексном лечении МСМТ в зависимости от экспрессии VEGF.

ЛИТЕРАТУРА

1. Пожариский К.М., Леенман Е.Е. Значение иммуногистохимических методик для определения характера лечения и прогноза опухолевых заболеваний // Архив патологии. 2000. № 5. С. 3.
2. Benjamin R.S., Rouesse J., Bourgeois H. Should patients with advanced sarcomas be treated with chemotherapy // Eur. Cancer. 1998. Vol. 34. P. 958–965.
3. D'Adamo D.R., Anderson S.E., Albritton K. et al. Phase II study of Doxorubicin and Bevacizumab for patients with metastatic soft-tissue sarcomas // J. Clin. Oncol. 2005. Vol. 23 (28). P. 7135–7142.
4. Fletcher C., Unni K.K., Mertens F. Tumors of Soft Tissue and Bone // WHO Classification of Tumours. 2002. P. 106–107.
5. Hochster H., Welles L. Safety and efficacy of Bevacizumab when added to Oxaliplatin/Fluoropyrimidine regimens as first-line treatment of metastatic colorectal cancer: TREE 1&2 Studies // J. Clin. Oncol. 2005. Vol. 23 (16S). Part I. Abstr. 3515.
6. Miller K.D., Wang M., Gralow J. et al. A randomized phase III trial of Paclitaxel versus Paclitaxel plus Bevacizumab as first-line therapy for locally recurrent or metastatic breast cancer // 41st Ann. Meet. Am. Soc. Clin. Oncol. (ASCO). USA, Orlando, FL, 2005. E. 2100.
7. Sandler A.B., Gray R., Brahmer J. et al. Randomized phase II/III trial of Paclitaxel (P) plus carboplatin (C) with or without Bevacizumab (NSC # 704865) in patients with advanced non-squamous non-small cell lung cancer (NSCLC): an Eastern Cooperative Oncology Group (ECOG) trial – E4599 // J. Clin. Oncol. 2005. Vol. 23. Suppl. 2s. Abstr. LBA4.

Поступила 14.04.11

НОВЫЕ ТЕНДЕНЦИИ В ЛЕЧЕНИИ РАСПРОСТРАНЕННОГО РАКА ЯИЧНИКОВ

С.В. Хохлова

Отделение химиотерапии ГУ РОНЦ им. Н.Н. Блохина РАМН, Москва

NEW TRENDS IN THE TREATMENT OF ADVANCED OVARIAN CANCER

S.V. Khokhlova

Department of chemotherapy, State Institution N.N. Blokhin

Russian Cancer Research Center of Russian Academy of Medical Sciences, Moscow

Author reviews recent clinical studies of advanced ovarian cancer treatment with new chemotherapeutic agents. New schemes and modifications of available standard regimens are described, regimens with sequential administration of agents are evaluated and data concerning the use of new cytostatic agents and three-component combinations are reviewed.

Лечение опухолей репродуктивной системы

Доказательством прогресса в лечении рака яичников (РЯ) является улучшение 5-летней выживаемости: если в 1976 г. 5-летняя выживаемость (по данным SEER-регистра) составляла 38%, то в 1997 г. — уже 52%. Прирост заболеваемости за последние 5 лет в России составил 5,1% [1]. Комбинированные режимы, содержащие производные платины и таксановые препараты, в течение 10 последних лет являются общепринятым стандартом терапии 1-й линии у больных распространенным РЯ с эффективностью 70—86%, средней продолжительностью безрецидивного периода 14—18 мес и медианой выживаемости 40—57 мес по данным различных исследований [2—5]. Активный поиск наиболее эффективной комбинации химиотерапии (ХТ) 1-й линии лечения продолжается за счет создания новых схем и модификации режимов на основе уже имеющегося стандарта, изучения режимов, предусматривающих последовательное введение препаратов, проведения внутривенной ХТ, исследования новых цитостатиков, разработки трехкомпонентных комбинаций. Цель поиска — максимальное удлинение безрецидивного периода и, как результат, увеличение выживаемости.

Добавление гемзара, липосомального доксорубина, топотекана, кампто к производным платины, изучение трехкомпонентных режимов не дало преимуществ ни в непосредственных, ни в отдаленных результатах лечения РЯ по сравнению с результатами, достигнутыми при лечении комбинацией таксола с карбоплатином [6, 7].

Подход к лечению РЯ во 2-й линии ХТ зависит от срока окончания 1-й линии лечения производными платины. Лечение пациенток с платиночувствительным рецидивом сводится к использованию комбинаций таксола или гемзара с препаратами платины с эффективностью 66, 47% и медианой выживаемости 29 и 18 мес соответственно [8, 9]. По последним данным, такой подход рекомендован для лечения пациенток только с плати-

ночувствительными рецидивами при сроке возникновения рецидива более 12 мес с момента окончания лечения препаратами платины. Для лечения больных с частично платиночувствительным рецидивом, т.е. со сроком возникновения рецидива после окончания лечения платиновыми производными от 6 до 12 мес, показано проведение монотерапии препаратами неплатинового ряда. Эффективность топотекана, таксола, пегелированного доксорубина у этих пациенток составила 28,8, 20 и 28,4% при медиане выживаемости 21,3, 20,1 и 26,8 мес соответственно [10—13].

Лечение больных с платинорезистентным и рефрактерным рецидивами сводится к использованию препаратов неплатинового ряда, но применение ни одного из них не позволяет достигнуть длительных ремиссий. Эффективность топотекана, таксола, гемзара, перорального этопозиды, гексалена, таксотера составляет 16, 23, 20, 26, 40 и 32% соответственно, продолжительность ремиссий — от 4,4 до 8,0 мес [2, 14].

Результаты нескольких исследований свидетельствуют о том, что использование неплатиновых препаратов у больных с рецидивом РЯ, ответивших ранее на терапию платиной, приводит к увеличению вероятности получения ответа на последующую терапию препаратами платины. Это может объясняться полным или частичным восстановлением чувствительности к платине. В связи с этим увеличение продолжительности бесплатинового интервала может способствовать восстановлению чувствительности к платине и приводить к получению ответа при проведении повторной терапии платиной даже у пациенток, получивших ранее несколько линий ХТ [15].

Многие исследования последних лет посвящены изучению маркеров, которые могли бы предсказывать резистентность к препаратам платины, и созданию новых лекарств, способных преодолеть у больных резистентность к платиновым производным.

Таргетная терапия

Эксперименты с химиопрепаратами (изменение доз, последовательности, носителей действующего лекарства) по всей видимости достигли плато, и дальнейшее развитие в лечении опухолей требует принципиально новых подходов. В последние годы благодаря развитию молекулярной генетики изменился подход к лечению рака, в том числе и РЯ. При анализе опухолевого материала РЯ в крупных рандомизированных исследованиях был обнаружен ряд молекулярно-биологических факторов, прогнозирующих ответ опухоли на ХТ и влияющих на выживаемость. Так, было показано, что высокая экспрессия EGFR, Her-2/neu, глутатион-S-трансферазы- ρ 1 (GST- ρ 1), p53 и ki-67 коррелируется с плохим прогнозом и уменьшением выживаемости. На клеточных линиях РЯ было обнаружено, что гиперэкспрессия EGFR, Her-2/neu снижает чувствительность клеток к ХТ. При блокировании EGFR увеличивался эффект платиновых производных. Гиперэкспрессия Her-2/neu снижает чувствительность опухолевых клеток к таксолу, доксорубину и платиновым производным, таким образом, при блокировании Her-2/neu эффективность этих цитостатиков возрастала [16]. Что касается препаратов платины, то основным их механизмом действия является прямое повреждающее влияние ДНК. В клетке существует ферментная система репарации, направленная на восстановление химической структуры ДНК. В устранении последствий модификации ДНК под воздействием препаратов платины решающую роль играет нуклеотидная эксцизионная репарация ДНК (NER: nucleotide excision repair). Ключевым ферментом NER служит ERCC1. Высокая экспрессия ERCC1 ассоциируется с низкой чувствительностью опухоли к препаратам платины. В опухоли яичников гиперэкспрессия ERCC1 наблюдается в 37,7% случаев. При анализе материала больных РЯ, получавших ХТ препаратами платины, отмечена статистически достоверная корреляция между ответом опухоли на ХТ и экспрессией ERCC1. При высокой экспрессии ERCC1 объективный ответ на ХТ наблюдался в 35,6% случаев, а при низкой — в 63,6% ($p=0,0052$) [17].

В последнее время активно разрабатываются так называемые таргетные препараты, прицельно блокируя тот или иной молекулярно-биологический фактор, повышают чувствительность опухоли к ХТ и в конечном итоге должны увеличивать эффективность лечения, время без прогрессирования и выживаемость.

В отношении некоторых опухолей при использовании таргетных препаратов в монотера-

Таблица 1. Эффективность авастина (15 мг/кг) в монотерапии

Показатель	R. Burger и соавт. [18] (n=62)	S. Cannistra и соавт. [19] (n=44)
Полная ремиссия	4,8	0
Частичная ремиссия	12,9	15,9
Стабилизация	54,8	25
Время до прогрессирования, мес	4,7	4,3

Примечание. Здесь и далее представлено число больных в процентах.

пии и/или комбинации с цитостатиками получены достоверно лучшие результаты лечения, чем при терапии только цитостатиками. Сейчас уже многие таргетные препараты входят в стандарты лечения таких заболеваний, как рак толстой кишки, рак молочной железы, рак легких. Появление этой группы лекарств открывает новые возможности и для лечения РЯ. Хотелось бы сразу отметить, что испытания по применению таргетных препаратов только начались, поэтому данные, опубликованные по этой нозологии, основываются на малом числе пациенток и можно делать только предположительные выводы в отношении результатов этих исследований.

Ингибиторы VEGF

При многих злокачественных опухолях, в том числе и при РЯ, отмечен высокий уровень экспрессии VEGF — фактора роста эндотелия сосудов, который коррелируется с плохим прогнозом. Поддержание жизнеспособности злокачественных клеток во вновь образованных опухолевых капиллярах требует постоянной стимуляции VEGF. Авастин является моноклональным антителом, которое блокирует действие VEGF и прекращает стимуляцию этого фактора, что приводит к апоптозу эндотелиальных клеток, гибели сосудов опухоли и ее регрессии, так как известно, что наличие кровоснабжения необходимо для любых опухолей.

Первые публикации по использованию авастина в монотерапии при рецидивирующем РЯ появились на Конференции Американского общества клинической онкологии (ASCO) в 2005 и 2006 гг. В исследованиях R. Burger и соавт. [18] и S. Cannistra и соавт. [19] авастин применялся в дозе 15 мг/кг каждые 3 нед у 62 и 44 пациенток (ранее получавших 2 линии и более ХТ) соответственно. Оценка эффективности авастина в данных исследованиях приведена в табл. 1.

Гематологический спектр токсичности был представлен только наличием нейтропении и анемии I—II степени в 13 и 31% случаев в исследовании [18] и в 11 и 27% случаев — в работе [19]. Основные и тяжелые виды токсичности — гипертензия, кровотечение, протеинурия и тромбоэмболия. При этом в исследовании [18] гипертензия III

Таблица 2. Эффективность комбинации таксола, карбоплатина и авастина (n=60)

Показатель	Авастин + карбоплатин + таксол
Полная ремиссия	22
Частичная ремиссия	57
Стабилизация	22
Прогрессирование	0
Контроль роста опухоли	96

степени выявлена у 6,5% пациенток, тромбоэмболии III—IV степени — у 3,2%, а протеинурии I и II степени — у 27,4% больных; не было зафиксировано ни одного случая смерти. Однако в работе [19] были отмечены 3 случая летального исхода: из-за развития церебрального инсульта, инфаркта миокарда и перфорации кишечника. По результатам анализа этих данных предположено, что контингент пациенток в этом исследовании был тяжелее как по распространенности заболевания, так и по наличию сопутствующей патологии.

Эффективность авастина оказалась сравнимой с таковой у цитостатиков, и, учитывая, что препарат обладал аддитивным свойством в комбинациях с химиопрепаратами в преклинических исследованиях и на примере его использования при других нозологиях, изучение его действия при лечении РЯ представляется очень перспективным. Дальнейшие исследования авастина сопровождались более тщательным отбором пациенток.

В исследовании G.A. Schultheis и соавт. [20] были включены 70 больных с платино-таксанорезистентным рецидивом, а оценены на тот момент 52 пациентки. Схема лечения включала применение авастина в дозе 10 мг/кг 1 раз в 2 нед и низких доз циклофосфида — 50 мг ежедневно. Эффективность комбинации составила 25%, при контроле

Таблица 3. Токсичность комбинации таксола, карбоплатина и авастина (n=62)

Показатель	Степень			
	I	II	III	IV
Нейтропения	39	34	34	18
Фебрильная нейтропения	0	2	2	0
Геморрагические осложнения	85	2	0	0
Нейропатия	45	8	6	0
Гипертензия	2	2	8	0
Тромбоэмболии	5	0	2	3
Протеинурия	6	2	0	0
Перфорация кишечника	2	0	0	2

роста опухоли 40% и времени до прогрессирования 6,6 мес. В этом исследовании изучался генный полиморфизм — в целях обнаружения факторов, предсказывающих эффективность авастина. Также определяли наличие и полиморфизм VEGF, HIF-1α и β-субстанций, нейрпелина, интерлейкина-8 (ИЛ-8) и лептина. По предварительным результатам было показано, что полиморфизм ИЛ-8 может быть маркером чувствительности к авастину, а полиморфизм VEGF-936 — предсказывать увеличение времени до прогрессирования.

Поскольку авастин нормализует кровоток в опухоли, то основной его эффект связан с остановкой роста опухоли и потенцированием действия цитостатиков. Угнетая появление новых сосудов, препарат прежде всего очень перспективен в отношении поддерживающего лечения после достижения полной ремиссии при РЯ, которое может сдерживать развитие метастазов. В связи с этим дальнейшие исследования авастина связаны с изучением его использования в 1-й линии лечения в комбинации с ХТ с последующей поддерживающей терапией. На сегодняшний день ни в одном исследовании по применению поддерживающей и консолидирующей терапии не продемонстрировано преимуществ по сравнению с наблюдением.

Предварительные результаты по лечению РЯ в 1-й линии авестином в комбинации с ХТ представили в настоящий момент только S. Campos и соавт. [21]. В их исследование включены 62 пациентки, оценены по эффективности 60 больных с IC стадией РЯ. В начале лечения больные получали 6—8 курсов ХТ по схеме: таксол — 175 мг/м² + карбоплатин — AUC 5 + авастин — 15 мг/кг, потом в течение 1 года с поддерживающей целью монотерапию авестином — 15 мг/кг 1 раз в 3 нед. Эффективность данного режима составила 78%. Данные по эффективности комбинации приведены в табл. 2.

Оценка токсичности, встречавшейся при лечении в данном режиме, представлена в табл. 3.

Данные о токсичности авастина на этапе поддерживающего лечения отражены в табл. 4.

Как видно по результатам представленных исследований применения авастина при РЯ, судить об эффективности и переносимости препарата затруднительно, так как, во-первых, пока отсутствуют данные по отдаленным результатам, а во-вторых, многих клиницистов пугает такой вид токсичности, как кровотечения и перфорации кишечника. Окончательно составить представление об использовании авастина при РЯ можно будет по-

сле получения результатов 2 международных сравнительных рандомизированных исследований по изучению комбинации таксола с карбоплатином и авастинном: 1) в дозе 7,5 мг/кг каждые 3 нед — и проведение в дальнейшем поддерживающего лечения авастинном и без него в 1-й линии лечения распространенного РЯ (ICON 7), планируется набрать 1512 пациенток; 2) в дозе 15 мг/кг 1 раз в 3 нед и далее поддерживающее лечение авастинном и без него (GOG 0218), планируется набрать 2000 больных.

Ингибиторы EGFR

Рецепторы к эпидермальному фактору роста (EGFR) являются составной частью сложного комплекса сигнальных клеточных путей и играют ведущую роль в клеточных процессах. Поскольку экспрессия рецепторов к EGFR часто обнаруживается при многих опухолях, в том числе при РЯ, где гиперэкспрессия EGFR встречается в 35—70% случаев и коррелирует с плохим прогнозом [16, 22], то при создании новых препаратов большое внимание уделялось воздействию именно на пути регуляции EGFR-активности. Тарцева и иресса — ингибиторы тирозинкиназы рецептора EGFR, а цетуксимаб представляет собой моноклональное антитело, ингибирующее рецептор EGFR.

В результате ингибирования EGFR происходит подавление пролиферации клетки, ангиогенеза, опухолевой инвазии и метастазирования с одновременной стимуляцией апоптоза.

Во II фазе исследования тарцевы у 34 пациенток с РЯ, получивших 2 линии и более ХТ, в 9% случаев была зафиксирована частичная ремиссия, в 42% — стабилизация заболевания [16, 22]. В пре-клинических исследованиях было показано увеличение эффективности почти в 2 раза при совместном использовании тарцевы и авастина на клеточных линиях рака толстой кишки, легких и РЯ.

В 2006 г. появилась публикация по комбинированному лечению авастинном и тарцевой 35 пациенток с рецидивирующим РЯ [23]. Авастин применялся в дозе 15 мг/кг 1 раз в 3 нед, а тарцева — в дозе 150 мг ежедневно. Из 13 оцененных больных общий эффект наблюдался в 16% наблюдений, стабилизация заболевания составила 54% при времени до прогрессирования 4,1 мес. В этом исследовании проводился анализ опухолевого материала на наличие гиперэкспрессии EGFR, VEGF и мутаций в 19-м и 21-м экзонах рецептора EGFR и их корреляции с эффективностью. Не было отмечено корреляции ни в экспрессии EGFR, ни в VEGF, ни в наличии мутаций в рецепторе EGFR с эффек-

Таблица 4. Токсичность авастина на этапе поддерживающего лечения (n=40)

Показатель	Степень токсичности			
	I	II	III	IV
Нейтропения	35	3	5	0
Геморрагические осложнения	53	0	0	0
Гипертензия	15	13	3	0
Тромбоэмболии	0	0	0	0
Протеинурия	5	8	3	0
Перфорация кишечника	0	0	0	0
Мышечно-скелетные боли	50	35	13	0
Метаболические нарушения	53	15	3	0

том. Достаточно сложно интерпретировать полученные данные, так как это исследование только началось и требуется дальнейшее изучение. Из признаков токсичности чаще всего встречались диарея и сыпь, также отмечены развитие гипертензии III—IV степени у 1 пациентки и перфорация кишечника III—IV степени у 2 больных. Весь токсический спектр представлен в табл. 5.

На ASCO, 2007 [24] были доложены результаты 1-й линии лечения комбинацией таксотера — 75 мг/м² с карбоплатином — AUC 5 и тарцевой в дозе 50—100 мг/сут в течение 6 курсов, а в дальнейшем с применением поддерживающей терапии тарцевой — 150 мг/сут до прогрессирования. Лечение в комбинированном режиме было проведено 48 пациенткам, 1/3 больных к моменту поддерживающей терапии были исключены из исследования по причине появления симптомов ток-

Таблица 5. Токсический спектр комбинации авастина и тарцевы (n=13)

Показатель	Степень токсичности	
	I	II
Анемия	8	0
Нейтропения	0	0
Тромбоцитопения	8	0
Сыпь	92	0
Диарея	62	15
Слабость	38	0
Миалгии/артралгии	38	0
Стоматит	31	0
Протеинурия	31	0
Перфорация кишечника	0	15
Гипертензия	0	8

сичности (сыпь, диарея, сепсис). Поддерживающая терапия тарцевой была продолжена только у 27 пациенток. Медиана времени до прогрессирования у этих больных составила 14,8 (95% доверительный интервал — ДИ 12,6—17,1) мес при медиане выживаемости 37,0 (95% ДИ 31,6—42,4) мес. У 11% пациенток лечение было остановлено из-за кожной токсичности III—IV степени. Все остальные виды токсичности имели только I—II степень: алопеция — 24%, слабость — 15%, сыпь — 18%.

Еще одна публикация была посвящена изучению ингибитора тирозинкиназы рецептора EGFR ирессы — 500 мг/сут в комбинации с таксолом — 175 мг/м² и карбоплатином — AUC 5 во 2-й линии лечения РЯ [25]. После проведения 6—8 курсов комбинированного лечения пациентки продолжали получать ирессу до прогрессирования. Эффективность терапии представлена в табл. 6.

Токсичность III—IV степени была выражена нейтропенией в 59%, диареей — в 25% и акне — в 13% случаев.

Первая публикация по изучению цетуксимаба у 25 пациенток с рецидивирующим РЯ, которые получили 2 линии и более ХТ и имели позитивный статус EGFR, появилась в 2007 г. [26]. Цетуксимаб вводился в стандартном режиме — 400 мг/м², затем по 250 мг/м² еженедельно на протяжении 3-недельного цикла. По предварительной оценке результатов у одной пациентки удалось достигнуть частичной ремиссии и у 9 — стабилизации заболевания. Сыпь наблюдалась в 96% случаев: IV степени — у 1 больной и III — у 2 женщин. Предварительные результаты этих исследований свидетельствуют о перспективности изучения ингибиторов EGFR при РЯ.

Ингибиторы Her-2/neu

Герцептин, являясь таргетным препаратом, представляет собой ингибитор рецептора Her-2/neu. Что касается РЯ, то гиперэкспрессия Her-2/neu обнаруживается в 5—66% случаев [15, 27]. В работе М. Вокман и соавт. [28] эффективность герцептина у пациенток с платинорезистент-

ным рецидивом и положительным Her-2/neu-статусом составила всего 7%. А в исследовании J.P. Guastalla и соавт. [29] позитивный Her-2/neu-статус был обнаружен только у 22 (6,7%) больных из 321. ХТ комбинацией таксола и карбоплатина на фоне герцептина по поводу платинорезистентного рецидива была проведена 7 из 22 пациенток. Полный эффект отмечен у 3 из 7 женщин и у 2 зафиксирована стабилизация заболевания. Таким образом, перспектива использования герцептина при РЯ не ясна, хотя в исследовании [29] у женщин, которые прогрессировали на фоне применения ХТ таксолом и карбоплатином (или прогрессирование продолжалось в течение 6 мес), при возвращении к этой комбинации с добавлением герцептина был отмечен неплохой эффект.

Большой интерес представляют результаты исследования пертузумаба (моноклонального антитела, блокирующего гетеродимеризацию Her-2/neu и EGFR), являющегося ингибитором и Her-2/neu, и EGFR-рецепторов [30]. Сравнивали эффективность и переносимость пертузумаба в начальной дозе 840 мг, потом каждые 3 нед по 420 мг в монотерапии или в комбинации с гемзаром — 800 мг/м² в 1-й и 8-й дни 21-дневного курса у 130 пациенток с платинорезистентным или рефрактерным рецидивом РЯ. Медиана времени до прогрессирования была схожей в обеих группах: 3,0 мес в группе пациенток, получавших пертузумаб + гемзар, и 2,6 мес — в группе с гемзаром. Длительность общей выживаемости также оказалась схожей и составила 12,0 и 13,1 мес соответственно. При добавлении к гемзару пертузумаба наблюдалось незначительное увеличение процента диарей и нейтропений. Снижений фракции выброса левого желудочка отмечено не было. В этом исследовании проводили централизованное изучение экспрессии рецепторов Her-2, EGFR/Her-1, Her-3 и Her-4. По результатам лечения общего числа пациентов добавление пертузумаба не привело к улучшению ни медианы времени до прогрессирования, ни общей выживаемости.

Таблица 6. Эффективность комбинации таксола, карбоплатина и ирессы

Показатель	Рецидивы		общее число (n=68)
	платинорезистентные (n=26)	платиночувствительные (n=42)	
Полная ремиссия	3,8	23,8	16,2
Частичная ремиссия	15,4	38,1	29,4
Стабилизация	50,0	19,0	30,9
Прогрессирование	15,4	9,5	11,8
Неизвестно	15,4	9,5	11,8
Медиана времени до прогрессирования, мес	6,0	9,0	
Медиана выживаемости, мес	16,6	25,3	

При дальнейшем анализе данных была выделена очень малая группа женщин, у которых добавление пертузумаба к гемзару увеличивало эффективность в 2 раза (объективный эффект — ОЭ — 14% в группе с добавлением пертузумаба по сравнению с 5% в группе только с гемзаром) и медиану времени до прогрессирования до 5,4 мес. В этой группе пациентов установлена высокая экспрессия Нег-2 при низком содержании Нег-3.

Ингибиторы GST-pi

Глутатион играет важную роль в связывании ксенобиотиков, таких как препараты платины, формируя с ними хелатные комплексы. Эти комплексы под действием GST-pi элиминируются из клеток, и препараты платины не проявляют свою активность.

Высокое содержание GST-pi обнаруживается в 25—100% клеток РЯ и, как было сказано выше, ассоциируется с резистентностью к препаратам платины и низкими показателями выживаемости [16, 22]. С 2003 г. стали изучать препарат TLK 286, который, являясь аналогом глутатиона, связывает GST-pi и превращается в активную форму. В результате II фазы исследования среди 15 больных с платинорезистентным РЯ частичной ремиссии удалось достигнуть у 1 пациентки и у 5 отмечалась стабилизация процесса, что послужило поводом к дальнейшему исследованию этого препарата. В 2007 г. были опубликованы предварительные результаты 2 работ по сравнению эффективности TLK 286, или санфосфамида, с ХТ у пациенток с платинорезистентным или рефрактерным рецидивами РЯ [31, 32]. Одно исследование проводится у 440 больных в 3-й линии лечения РЯ, где пациентки были рандомизированы на 3 группы. Первая группа получала санфосфамид в дозе 1000 мг/м² 1 раз в 3 нед, 2-я группа — доксил — 50 мг/м² — 1 раз в 3 нед, 3-я группа — топотекан — 1,5 мг/м² 5 дней 1 раз в 3 нед. Какое число больных оценено в каждой группе, неизвестно. В другое исследование включены 244 пациентки, разделенные на 2 группы. В 1-й группе больным назначали санфосфамид — 750 мг/м² в комбинации с карбоплатином — АUC 5 1 раз в 4 нед, а другая группа получала доксил — 50 мг/м² 1 раз в 4 нед. О токсическом спектре препарата не упоминается. Предварительная эффективность этих исследований представлена в табл. 7.

Как видно из табл. 7, это достаточно многообещающие данные, особенно в сочетании с ХТ.

P53

P53 представляет собой ген-супрессор, который в нормальной клетке участвует в репарации ДНК и апоптозе. В результате опухолевой трансфор-

мации происходит мутация этого гена. Высокий уровень мутированного p53 характеризуется более агрессивным ростом опухоли и отсутствием ответа на ХТ. В опухоли яичников экспрессия мутированного p53 встречается в 14—79% случаев и ассоциируется с низкой выживаемостью. Недавно был найден аденовирус d 11520 (ONYX-015), обладающий способностью инактивировать p53. Исследования в этом направлении продолжаются [16].

Также появляются публикации по изучению применения сорафениба при лечении РЯ.

Сорафениб представляет собой мультитаргетный ингибитор киназ, действующий на RAF/MEK/ERK-сигнальный каскад, рецепторы VEGF, и тромбоцитарного фактора роста (PDGFR). Сорафениб в дозе 400 мг при ежедневном приеме исследовался в комбинации с гемзаром — 1000 мг/м² в 1, 8, 15-й дни 4-недельного курса у 26 пациенток с платинорезистентным рецидивом РЯ. Из 18 оцененных пациенток у 6 (33%) был достигнут ОЭ, у 10 (56%) наблюдалась стабилизация процесса, при медиане времени до прогрессирования 7,6 мес [33].

В связи с этим стоит упомянуть об изучении гормонотерапии как о таргетной терапии. У 24 больных распространенным РЯ, получивших 2 и более линии ХТ, исследовали использование экземестана (ингибитор ароматазы) в дозе 25 мг ежедневно. Общего ответа зафиксировано не было, однако стабилизация заболевания более 14 нед имела место у 36% пациенток. При исследовании рецепторного статуса у 22 женщин в 41% случаев отмечались положительные рецепторы эстрогенов (РЭ), в 32% — положительные рецепторы прогестеронов (РП). Из токсичности отмечали слабость I—II степени в 14% наблюдений, приливы — у 9% женщин [34]. Появилась публикация по изучению применения анастразола (селективного ингибитора ароматазы) в дозе 1 мг ежедневно в комбинации с ирессой — 250 мг ежедневно у 23 пациенток с рецидивирующим РЯ и с позитивным гормональным и EGFR-статусом: у 1 был достигнут полный эффект и у 14 — стабилизация заболевания со средней продолжительностью 68 дней, при I степени токсичности в виде тошноты и сыпи [35]. Учитывая хорошую переносимость гормональной терапии, высокий процент РЭ

Таблица 7. Эффективность терапии санфосфамидом

Исследование	ОЭ, %
1. [31], n=440	
Санфосфамид — 1000 мг/м ² × 3 нед	8,5
Доксил — 50 мг/м ² × 4 нед	14,2
Топотекан — 1,5 мг/м ² × 5 дней × 3 нед	10,8
2. [32], n=244	
Санфосфамид — 750 мг/м ² + карбоплатин — АUC 5 × 4 нед	25
Доксил — 50 мг/м ² × 4 нед	10

и РП при РЯ, возрастает интерес к изучению этой группы препаратов при терапии РЯ.

Продолжаются исследования по изучению иматиниба (гливека) — специфического конкурентного ингибитора рецепторной с-KIT-тирозинкиназы, целекоксиба — ингибитора циклооксигеназы-2, пазопаниба — мультитаргетного ингибитора тирозинкиназы VEGFR-1, VEGFR-2, VEGFR-3, PDGFR- α/β и с-KIT. Однако пока все эти исследования находятся в зачаточном состоянии.

Результаты, имеющиеся на данный момент, интерпретировать достаточно затруднительно. Использование одних таргетных препаратов не дает преимуществ в лечении РЯ по сравнению с цитостатиками, применение других, наоборот, демонстрирует это преимущество. Возможно, столь противоположные выводы связаны с недостаточностью изучения молекулярных факторов, которые предсказывали бы эффективность препарата и отсутствием на данном этапе многоцентровых рандомизированных исследований с включением большого числа пациенток.

Тем не менее поиск наиболее эффективных препаратов продолжается.

Новые цитостатические препараты

Первые публикации о препарате трабектидин (йонделис) появились в 2005 г. Это препарат из нового класса цитостатиков, который связывается с малой бороздкой ДНК и проявляет наибольшую активность в G1-фазе, в отличие от большинства цитостатиков, действующих в S-фазе клеточного цикла. В исследованиях *in vitro* препарат проявлял свою активность в наномолекулярных концентрациях.

В испытании II фазы по применению трабектидина у пациенток с платиночувствительным рецидивом оценивались 2 дозовых режима с различной экспозицией препарата [36]. В 1-й группе препарат вводился в виде 24-часовой инфузии в дозе 1,5 мг/м² 292 женщинам, во 2-й — 1,3 мг/м² в виде

3-часовой инфузии 285 пациенткам. Более высокое число нейтропений (15,7%), печеночной токсичности (1,7%) отмечалось у больных при 24-часовом введении препарата по сравнению с 3,8 и 0,7% в группе пациенток, получающих 3-часовую экспозицию трабектидина. Частота ОЭ была приблизительно одинаковой: 29,6% в группе с 24-часовым введением и 28,3% — с 3-часовым. Токсический спектр представлен в табл. 8.

В 2 других исследованиях изучали дозировку в начале применения трабектидина 1,6 мг/м² с последующим снижением из-за токсичности до 1,3 мг/м² 1 раз в 3 нед и еженедельное введение препарата в дозе 0,58 мг/м². Включены были больные как с платиночувствительными, так и с платинорезистентными рецидивами [27].

Полученные результаты свидетельствуют в пользу введения препарата 1 раз в 3 нед как в группе пациенток с платиночувствительным рецидивом, так и у больных с резистентным. Особенно активен оказался препарат у пациенток с длительностью бесплатинового интервала более 6 мес. Данные об эффективности режимов приведены в табл. 9.

Полученные результаты свидетельствуют о высокой эффективности препарата, особенно у пациенток с платиночувствительным рецидивом. В настоящее время проводится исследование комбинации трабектидина с доксилом с учетом разного механизма действия и отсутствия перекрестной токсичности.

Пеметрексед представляет собой ингибитор фолатных рецепторов, которые часто экспрессируются в опухолевых клетках, в том числе и в клетках РЯ. В преclinical исследованиях было показано синергическое действие его в сочетании с гемзаром. Препарат уже вошел в стандарты лечения рака легкого. В отношении РЯ пеметрексед только начал исследоваться. В 2006 г. появилась одна публикация [37] по лечению пеметрексетом с эскалацией дозы (300/400/500/600 мг/м²) в комбинации с гемзаром — 1500 мг/м² 1 раз в 2 нед 16 пациенток с платинорезистентным РЯ. Из 15 оцененных больных, у 4 (27%) была достигнута частичная ремиссия и у 7 (47%) отмечалась стабилизация заболевания, при медиане времени до прогрессирования 3,8 мес.

Эпотилон В — новый антимикротубулярный препарат, который в преclinical исследованиях продемонстрировал активность при резистентности к таксолу и синергизм в сочетании с карбоплатином и элокса-

Таблица 8. Токсичность трабектидина

Показатель	Дозировка	
	1,5 мг/м ² × 24-часовая инфузия	1,3 мг/м ² × 3-часовая инфузия
Слабость	56	47
Тошнота	63	70
Рвота	56	45
Запоры	25	30
Нейтропения III—IV степени	50	32
Повышение АЛТ*	58	53
Смерть**	3	1

*АЛТ — аланинаминотрансфераза. **В течение 30 дней или ранее с момента последней инфузии.

Таблица 9. Эффективность трабектидина

Рецидивы	Число больных, абс.		ОЭ, %		МВДП, мес	
	I	II	I	II	I	II
Платиночувствительные	29	52	43	28,8	6,7	5,1
Платинорезистентные	30	62	7	4,8	1,5	2,0

Примечание. МВДП — медиана времени до прогрессирования. I — группа с применением трабектидина в дозе 1,6—1,5—1,3 мг/м² 1 раз в 3 нед; II — группа с использованием трабектидина в дозе 0,58 мг/м² еженедельно × 3 введения 1 раз в 4 нед.

тином. На клеточных линиях препарат превосходил действие таксола в 3—20 раз.

В исследовании W. Smit и соавт. [38] изучались I—II фазы применения эпотилона у 45 пациенток с платинорезистентным рецидивом РЯ в дозе 10 мг/м² 1 раз в 3 нед. По предварительным результатам, у 24% больных был достигнут ОЭ. Дозолимитирующая токсичность была выражена диареей IV степени. В работе H. Gore и соавт. [39] рассматривалось применение комбинации эпотилона в дозе 3,6—6,0 мг/м² с карбоплатином — AUC 6 1 раз в 3 нед у 26 пациенток с платинорезистентным рецидивом РЯ. В 42,3% случаев был диагностирован ОЭ и у 7,7% больных достигнута стабилизация заболевания.

В исследовании G. Rustin и соавт. [40] оценивалась 30-минутная и 3-часовая инфузии эпотилона в дозе 16 мг/м² у 63 пациенток с платинорезистентным РЯ. В настоящий момент в каждой группе оценены по 13 больных на эффективность и по 15 — на токсичность. Ответили на лечение в группе с 30-минутной инфузией 8% пациенток, а в группе с 3-часовой инфузией — 31% больных. Тем не менее нейротоксичность II—III степени чаще встречалась в группе с 3-часовой экспозицией препарата: в 60% случаев по сравнению с 33% в группе пациенток, получавших 30-минутную инфузию. Другие проявления токсичности (артралгия, слабость, тошнота) имели только I степень выраженности и наблюдались у 3 пациенток в каждой группе. Данные по гематологической ток-

сичности не публикуются. Эти предварительные результаты свидетельствуют о перспективности использования препарата при лечении пациенток с платинорезистентным рецидивом РЯ.

В настоящее время проходит сравнительное рандомизированное исследование по изучению использования эпотилона в дозе 10 мг/м² 1 раз в 3 нед и доксила — 50 мг/м² 1 раз в 4 нед у пациенток с платинорезистентным РЯ. Планируется набрать 810 больных.

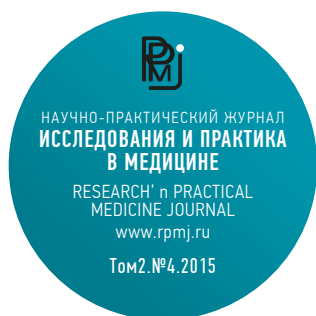
В данной статье представлен далеко не полный перечень проводящихся исследований по изучению новых препаратов.

РЯ рассматривается как хроническое гетерогенное заболевание, и на протяжении жизни пациентки может получить несколько линий ХТ. Задачей 1-й линии лечения является максимальное увеличение времени до прогрессирования, а основные цели терапии рецидивов РЯ — купирование симптомов, поддержание качества жизни и увеличение продолжительности как времени до прогрессирования, так и общей выживаемости. В принятом стандарте лечения за последние годы ничего существенного не изменилось. Однако благодаря появлению препаратов совершенно другого механизма действия есть надежда повысить эффективность лечения, увеличить бесплатиновый интервал, снизить токсический профиль, что позволит поддерживать хороший уровень качества жизни пациенток в течение долгого времени.

ЛИТЕРАТУРА

1. Аксель Е.М., Давыдов М.И. Статистика злокачественных новообразований в России и странах СНГ. М.; 2002.
2. Colombo N. Controversies in chemotherapy — what is standard treatment? Eur J Cancer 2003;1(6):107—14.
3. Du Bois A., Lueck H.J., Meier W. et al. Cisplatin/paclitaxel vs carboplatin/paclitaxel in ovarian cancer. Update of an Arbeitsgemeinschaft Gynaekologische Onkologie (AGO) Study Group Trial. Proc ASCO 1999;18:356a.abstr 1374.
4. Bookman M.A., McGuire W.P., Kilpatrick D. et al. Carboplatin and paclitaxel in ovarian carcinoma. A phase I study of the Gynecologic Oncology Group. J Clin Oncol 1996;14:1895—902.
5. Vasey P.A. Survival and long-term toxicity results of SCOTROC study: Docetaxel-carboplatin vs paclitaxel-carboplatin in epithelial ovarian cancer. Proc ASCO 2002;20:203a. abstr 804.
6. Stanley B., Kaye H.D. Chemotherapy for ovarian cancer. Future potential for new and existing drugs. ASCO 2005;411—5. abstr 5136.
7. Ozols R.F. New treatment for ovarian cancer. Educational lectures 17th ICACT 2006.
8. The ICON and AGO Collaborators. Paclitaxel plus platinum-based chemotherapy versus conventional platinum-based chemotherapy in women with relapsed ovarian cancer, the ICON4/AGO-OVAR-2.2 trial. Lancet 2003;361:2099—106.
9. AGO-OVAR, NCIC CTG, EORTC GCG. Combination therapy with Gemcitabine and Carboplatin in recurrent ovarian cancer. Int J Gynecol Cancer 2005;15(Suppl):36—41.
10. Salzberg M., Thurlimann B. Current concepts of treatment strategies in advanced or recurrent ovarian cancer. Oncology 2005;68:293—8.
11. Bookman M.A. Extending the platinum-free interval in recurrent ovarian cancer: the role of topotecan in second-line chemotherapy. Oncologist 1999;4 (2):87—94.
12. O'Byrne K.J., Bliss P., Graham J.D. et al. A phase 3 study of Doxil/caelyx vs paclitaxel in platinum-treated, taxane-naïve relapsed ovarian cancer. Proc ASCO 2002;21:203a. abstr 808.
13. Ten Bokkel Huinink W., Gore M., Gordon A. et al. Topotecan vs paclitaxel for the treatment of recurrent epithelial ovarian cancer. J Clin Oncol 1997;15:2183—93.

14. Урманичева А.Ф. Современная химиотерапия рака яичников. *Практ онкол* 2002;3(4).
15. See H., Freedman R. et al. Retrospective review: re-treatment of patients with ovarian cancer with carboplatin after platinum resistance. *Int J Gynecol Cancer* 2005;15:209—16.
16. Crijns A., Boezen H. et al. Prognostic factors in ovarian cancer: current evidence and future prospects. *Eur J Cancer* 2005;1:127—45.
17. Steffensen K., Waldstrom M. et al. Prediction of response to chemotherapy by ERCC1 immunohistochemistry and ERCC1 polymorphism in ovarian cancer. *Proc ASCO* 2007. abstr 5568.
18. Burger R., Still M. et al. Phase II trial of bevacizumab in persistent or recurrent epithelial ovarian cancer or primary peritoneal cancer. *ASCO* 2005. abstr 5009.
19. Cannistra S., Matulonis U. et al. Bevacizumab in patients with advanced platinum-resistant ovarian cancer. *ASCO* 2006. abstr 5006.
20. Schultheis A.M., Garcia A.A., Yang D. et al. Phase II clinical trial of bevacizumab and low dose metronomic oral cyclophosphamide in recurrent ovarian cancer. *ASCO* 2006. abstr 5017.
21. Campos S., Dizon D. et al. Safety of maintenance bevacizumab after first-line chemotherapy for advanced ovarian and mullerian cancers. *ASCO* 2007. abstr 5517.
22. Russell J., Schilder M.D., James M. et al. Novel therapies: Update on biologic targeted strategies for ovarian cancer. *Proc ASCO* 2005. p. 421—7.
23. Nimeiri H.S., Faoro L. et al. Molecular correlates (EGFR status) and plasma VEGFR levels associated with a phase II study of bevacizumab plus erlotinib for patients with recurrent ovarian cancer. *ASCO* 2007. abstr 5554.
24. Vasey P.A., Paul J., Rustin G. et al. Maintenance erlotinib following first-line treatment with docetaxel, carboplatin and erlotinib in pts with ovarian carcinoma. *ASCO* 2007. abstr 5560.
25. Pautier P., Joly F. et al. Gefitinib in combination with paclitaxel and carboplatin as second-line therapy for ovarian, tubal or peritoneal adenocarcinoma. *ASCO* 2007. abstr 5566.
26. Schilder R., Lokshon A. Phase II trial single-agent cetuximab in patients with persistent or recurrent epithelial ovarian cancer or primary peritoneal carcinoma with the potential for dose escalation to rash. *ASCO* 2007. abstr 5577.
27. McMeekin D., Krasner C. et al. Final results of a phase II study of weekly trabectedin in second/third line ovarian cancer. *ASCO* 2005. abstr 5011.
28. Bookman M., Darcy K. et al. Evaluation of monoclonal humanized anti-Her-2 antibody, trastuzumab in patients with recurrent or refractory ovarian or primary peritoneal carcinoma with overexpression of Her-2. *J Clin Oncol* 2003;21:283—90.
29. Guastalla J.P., Allouache D. et al. Her-2 overexpression and amplification ovarian cancer. *ASCO* 2007. abstr 5559.
30. Makhija S., Glenn D. et al. Results from a phase II randomized, placebo-controlled, double-blind trial suggest improved PFS with the addition of pertuzumab to gemcitabine in patients with platinum-resistant ovarian, fallopian tube, or primary peritoneal cancer. *ASCO* 2007. abstr 5507.
31. Vergote I., Finkler N. et al. Canfosfamide versus liposomal doxorubicin or topotecan in the third-line treatment of platinum refractory or resistant ovarian cancer. *abstr. ASCO* 2008. abstr LBA 5528.
32. Rose P., Edwards R. et al. Canfosfamide plus carboplatin versus liposomal doxorubicin in the second-line treatment of platinum refractory or resistant ovarian cancer. *ASCO* 2008. abstr LBA 5529.
33. Townsley C., Hirte H., Welchs et al. Phase II of Sorafenib in combination with Gemcitabine in recurrent epithelial ovarian cancer. *ECCO* 2005;13;3(2). abstr 943.
34. Verma S., Alhayki M. et al. Phase II study of exemestane in refractory ovarian cancer. *ASCO* 2006. abstr 5028.
35. Krasner C., Debernardo R. et al. Phase II of anastrozole in combination with gefitinib in women with ovarian cancer. *ASCO* 2006. abstr 5063.
36. Del Campo J., Roszak A. et al. Phase II randomized open-label study of trabectedin given as two different dose schedules in women with platinum-sensitive recurrent ovarian carcinoma. *ASCO* 2005. abstr 5031.
37. Hensley M., Derosa F. et al. A phase I study of pemetrexed plus gemcitabine in elapsed ovarian cancer. *ASCO* 2006. abstr 5083.
38. Smit W., Sufliarsky J. et al. Phase I/II dose-escalation trial of patupilone every 3 weeks in patients with resistant/refractory ovarian cancer. *ECCO* 2005;13 3(2). abstr 909.
39. Gore M., Kaye S. et al. Phase I trial of patupilone plus carboplatin in patients with advanced ovarian cancer. *ASCO* 2006. abstr 5087.
40. Rustin G., Reed N. et al. Phase II trial of Epopilone sagopilone (ZK-EPO) in patients with platinum-resistant ovarian cancer. *ASCO* 2007. abstr 5527.



УСПЕШНАЯ РЕГИСТРАЦИЯ ОТЕЧЕСТВЕННОГО БИОАНАЛОГА БЕВАЦИЗУМАБА – НОВЫЕ ВОЗМОЖНОСТИ ЭФФЕКТИВНОЙ ТЕРАПИИ БОЛЬНЫХ НЕПЛОСКОКЛЕТОЧНЫМ НЕМЕЛКОЛЕТОЧНЫМ РАКОМ ЛЕГКОГО

Орлов С.В.¹, Фогт С.Н.², Шустова М.С.²

¹ ГБОУ ВПО «Санкт-Петербургский государственный медицинский университет им. академика И.П. Павлова» Минздрава России (Санкт-Петербург, Россия)
197022, Россия, Санкт-Петербург, ул. Льва Толстого, 6-8

² ЗАО «Биокад», (Санкт-Петербург, Россия)
198515, Россия, Санкт-Петербург, Петродворцовый район, п. Стрельна, ул. Связи, 34, литер А

Ключевые слова:

бевацизумаб, биоаналог, «Авегра®», рак легкого, НМРЛ, антиангиогенные препараты, блокада VEGF, Vascular endothelial growth factor

Keywords:

bevacizumab, bioequivalent, "Avegra®", lung cancer, NSCLC, antiangiogenic drugs, blockade of the VEGF, Vascular endothelial growth factor

DOI: 10.17709/2409-2231-2015-2-4-132-136



Для корреспонденции:

Шустова Мария Станиславовна –
Медицинский эксперт III категории,
Направление «Онкология», ЗАО «БИОКАД»
Адрес: 198515, Россия, Санкт-Петербург,
п. Стрельна, ул. Связи, 34, лит. А
E-mail: shustova@biocad.ru
Статья поступила 08.10.2015,
принята к печати 20.11.2015

For correspondence:

Shustova Maria Stanislavovna –
medical expert of second category, direction
"Oncology", CJSC «Biocad»
Address: 34-A, p. Strelina,
Petrodvortsovskiy rayon, Saint Petersburg,
Russia, 198515
E-mail: shustova@biocad.ru
The article was received 08.10.15,
accepted for publication 20.11.2015

Резюме

Бевацизумаб — один из хорошо себя зарекомендовавших препаратов в лекарственной терапии поздних стадий НМРЛ. Российской биофармацевтической компанией ВЮСАД был разработан отечественный биоаналог бевацизумаба — препарат «Авегра®». С целью изучения эффективности и безопасности препарата «Авегра®» по сравнению с препаратом «Авастин®», было проведено международное многоцентровое двойное слепое рандомизированное клиническое исследование, в рамках которого препараты бевацизумаба применялись в сочетании с паклитакселом и карбоплатином, в качестве терапии первой линии у больных распространенным неоперабельным или метастатическим НМРЛ.

В исследование было включено 138 больных мужского и женского пола в возрасте от 18 до 75 лет с впервые выявленным распространенным неоперабельным или метастатическим НМРЛ (за исключением плоскоклеточного НМРЛ), соответствующих критериям отбора. Лечение проводилось по следующей схеме: «Авегра®» или «Авастин®», 15 мг/кг, внутривенно в течение 90 минут, сразу после карбоплатина в день 1 каждого 3-недельного цикла + паклитаксел 175 мг/м² внутривенно в течение 3 часов в день 1 каждого 3-недельного цикла + карбоплатин в дозе, необходимой для достижения АUC 6 мг/млхмин, внутривенно в течение 15–30 минут, сразу после паклитаксела, в первый день каждого трехнедельного цикла. Лечение продолжалось в течение шести циклов по три недели или до прогрессирования, или до развития непереносимых токсических явлений.

Эффективность терапии на основании оценки КТ (по критериям RECIST 1.1) по первичной конечной точке (ОЧО) составила 42,59% (95% ДИ 30,33–55,83%) в группе препарата «Авегра®» и 39,29% (95% ДИ 27,58–52,27%) в группе препарата «Авастин®». Разница показателя в группе исследуемой терапии и в группе препарата сравнения составила 3,30% с 95% ДИ –14,96–21,40% (p = 0,874, критерий χ^2 Пирсона с поправкой Йетса). Нижняя граница рассчитанного 95% ДИ (–14,96%) превышает установленную границу не меньшей эффективности, что свидетельствует о не меньшей эффективности препарата «Авегра®» по сравнению с препаратом «Авастин®». Статистически значимых различий не было выявлено и при сравнении прочих параметров оценки эффективности. На протяжении исследования частота нежелательных явлений, в том числе тяжелых (3–4-й степени при оценке по СТCAE), связанных с применением исследуемого препарата или препарата сравнения, не имела значимых статистических различий.

Препарат «Авегра®» в прямом сравнении с препаратом «Авастин®» продемонстрировал не меньшую эффективность, аналогичный профиль безопасности и иммуногенности, эквивалентность фармакокинетических свойств. На основании результатов проведенного клинического исследования первый биоаналог бевацизумаба — препарат «Авегра®» — был успешно зарегистрирован в ноябре 2015 года и может быть рекомендован для применения в клинической практике.

SUCCESSFUL REGISTRATION OF DOMESTIC BIOANALOGUE OF BEVACIZUMAB – NEW OPPORTUNITIES FOR EFFECTIVE TREATMENT OF PATIENTS WITH NON-SQUAMOUS CELL NON-SMALL CELL LUNG CANCER

Orlov S.V.¹, Fogt S.N.², Shustova M.S.²

¹ SBEO HPE «Pavlov First Saint Petersburg State Medical University» of Ministry of Health (Saint Petersburg, Russia)

6-8, ul. Lva Tolstogo, Saint Petersburg, Russia, 197022

² CJSC «Biocad», (Saint Petersburg, Russia)

34-A, p. Strelna, Petrodvortsoviy rayon, Saint Petersburg, Russia, 198515

Abstract

Comparison of the efficacy and safety of drugs "Avegra®" and "Avastin®" used in combination with paclitaxel and carboplatin as first-line therapy in patients with locally inoperable or metastatic NSCLC.

The study included 138 patients, male and female aged 18 to 75 years with newly diagnosed inoperable or widespread metastatic NSCLC (except squamous cell NSCLC), relevant eligibility criteria. After passing screening, patients were centrally randomized in one of the study groups in a 1:1 ratio. Treatment was carried out according to the following scheme: "Avegra®" or "Avastin®", 15 mg/kg intravenously over 90 minutes immediately after carboplatin on day 1 of each 3-week cycle + paclitaxel 175 mg/m² intravenously over 3 hours on day 1 of each 3-week cycle + carboplatin dose required to achieve AUC 6 mg/ml×min, intravenously over 15–30 minutes, immediately following paclitaxel, on the first day of each three-week cycle. The treatment lasted for six cycles of three weeks or until progression or until the development of intolerable toxic effects.

Based on CT scan assessment performed by an independent specialist, the overall response rate (ORR, partial re-

sponse rate + complete response rate) defined as a primary endpoint was 42.59% (95% CI 30.33–55.83%) in "Avegra®" arm and 39.29% (95% CI 27.58–52.27%) in "Avastin®" arm, respectively. The difference in ORR between study drug and comparator was 3.30% with 95% CI –14.96–21.40% (p = 0.874, the Pearson χ^2 test with Yates correction). The lower limit of calculated 95% CI (-14.96%) exceeds the specified non-inferiority margin and it is indicating the non-inferiority of "Avegra®" efficacy compared to "Avastin®".

During the study period the incidence of adverse events, including severe adverse events (grade 3–4 according to CTCAE) related with the investigational drugs, did not have statistically significant differences in both study arms.

The drug "Avegra®" in direct comparison to "Avastin®" demonstrated equal efficacy, similar safety and immunogenicity profile, equal pharmacokinetic characteristics. Based on the results of the clinical study the first biosimilar of bevacizumab — drug "Avegra®" was successfully registered in Russian Federation in November 2015 and can be recommended for use in clinical practice.

На сегодняшний день рак легкого является одним из наиболее распространенных онкологических заболеваний в мире и характеризуется неблагоприятным исходом для пациента, в связи с чем, остается одной из актуальных проблем в современной онкологии [1, 2].

Поздняя диагностика заболевания является одной из ключевых проблем, ассоциированных со значительным ухудшением прогноза для пациента. К моменту установления диагноза 30,5% всех больных раком легкого, взятых на учет в 2014 г., имели III стадию заболевания, еще 39,8% случаев заболевания выявлено на IV стадии [3]. При этом с увеличением степени распространенности рака легкого на момент постановки диагноза пятилетняя выживаемость прогрессивно уменьшается.

На продвинутых стадиях заболевания особую роль играет лекарственная терапия, позволяющая увеличить общую и безрегрессивную выживаемость, а также улучшить качество жизни больных.

Бевацизумаб — один из хорошо себя зарекомендовавших препаратов в лекарственной терапии поздних стадий НМРЛ, который представляет собой гуманизованное антитело против VEGF (Vascular endothelial growth factor). Блокада VEGF обеспечивает нарушение кровоснабжения опухолевых клеток и, как следствие, приводит к замедлению или прекращению роста новообразования, уменьшению метастазирования.

Оригинальным препаратом бевацизумаба является «Авастин®» (производство Ф. Хоффманн-Ля Рош, Лтд., Швейцария), который одобрен для медицинского применения с 2004 года. Несмотря на существенную эффективность терапии бевацизумабом распространенного и метастатического рака легкого, применение данного препарата в рутинной клинической практике ограничивается его высокой стоимостью.

Учитывая успешность использования оригинального препарата у онкологических больных, высокую потребность в данном препарате, в настоящее время активно ведется разработка биоаналогов бевацизумаба. Клинические исследования 3 фазы в популяции пациентов с НМРЛ проводят такие крупнейшие фармацевтические компании как Pfizer (США), Amgen (США), Boehringer Ingelheim (Германия) [4]. Решение о разработке отечественного биоаналога бевацизумаба было принято и российской биофармацевтической компанией BIOCAD. Новый препарат получил название «Авегра®»^{1,2}.

Стоит отметить, что комплекс исследований российского биоаналога разрабатывался с учетом рекомендаций Европейского агентства по лекарственным препара-

1 AVEGRA происходит от: A – Attero ([лат.] уничтожать, ослаблять, уменьшать); VEG – Vascular Endothelial Growth ([англ.] рост эндотелия сосудов); R – recombinant ([англ.] рекомбинантное); A – antibody ([англ.] антитело).

2 В данный момент лекарственный препарат носит название бевацизумаб. В настоящее время вносятся изменения в регистрационное досье по присвоению торгового наименования «Авегра®».

там (European Medicines Agency, EMA) по исследованиям биоаналогов моноклональных антител.

К концу 2011 г. завершился полный цикл сравнительных доклинических испытаний. В проведенных исследованиях были охарактеризованы физико-химические свойства разрабатываемого биоаналога, а также функциональная активность молекулы в сравнении с оригинальным препаратом «Авастин®». Получены данные, что бевацизумаб производства компании BIOCAD (далее — «Авегра®») аналогичен препарату «Авастин®» по первичной, вторичной и третичной структуре, чистоте, гомогенности и родству к VEGF. Аналогичные результаты получены при сравнении фармакокинетики и токсичности препаратов на лабораторных животных (яванских макаках). Биоаналог не имел отличий от оригинального препарата по фармакокинетическим параметрам, характеризовался хорошей переносимостью и низкой токсичностью.

Доказанная в доклинических исследованиях аналогичность биологических свойств стала основанием для проведения клинического исследования с целью оценки фармакокинетики, эффективности и безопасности препаратов «Авегра®» и «Авастин®» в сочетании с химиотерапией (паклитаксел и карбоплатин) у пациентов с распространенным неоперабельным или метастатическим неплоскоклеточным НМРЛ. По своему дизайну исследование было многоцентровым двойным слепым рандомизированным. В нем приняли участие 138 пациентов из 19 центров в России, 6 — в Украине, 1 — в Беларуси.

Популяция пациентов с неоперабельным или метастатическим НМРЛ была выбрана для исследования в связи с тем, что эта категория больных характеризуется высокой чувствительностью к терапии бевацизумабом. В рамках регистрационных исследований оригинального препарата показано, что размер эффекта (превосходство над плацебо) в отношении выбранной первичной конечной точки (общая частота ответов [ОЧО]) был самым высоким при применении бевацизумаба для лечения НМРЛ при сравнении с другими нозологиями [5].

Исследование проводилось в два этапа. Целью первого из них было сравнение фармакокинетических показателей препаратов «Авегра®» и «Авастин®» после однократного применения. Эта часть исследования включала 28 человек. По завершении набора пациентов в первый этап исследования оно было приостановлено для первичного анализа фармакокинетики и безопасности препарата у больных НМРЛ. После установления эквивалентности фармакокинетических показателей был начат второй этап исследования, целью которого было сравнение эффективности и безопасности препаратов «Авегра®» и «Авастин®» в более многочисленной популяции пациентов (138 человек). По окончании второго этапа исследования больные с полным или частичным ответом, или стабилизацией заболевания, по решению врача-исследователя, переводились в период поддерживающего лечения и наблюдения, в рамках которого им проводилась открытая терапия бевацизумабом.

После скринингового обследования все пациенты были рандомизированы в одну из двух групп в соотношении 1:1. Стратификация проводилась в зависимости от общего физического состояния больного (оценка

по шкале ECOG 0–1 или 2), наличия метастазов НМРЛ в ЦНС и стадии заболевания (IIIb/IV). Включенным в исследование пациентам лечение проводилось по следующей схеме: «Авегра®» или «Авастин®», 15 мг/кг, внутривенно в течение 90 минут, сразу после карбоплатина в день 1 каждого 3-недельного цикла + паклитаксел 175 мг/м² внутривенно в течение 3 часов в день 1 каждого 3-недельного цикла + карбоплатин в дозе, необходимой для достижения AUC 6 мг/мл × мин, внутривенно в течение 15–30 минут, сразу после паклитаксела, в первый день каждого трехнедельного цикла. Лечение продолжалось в течение шести циклов по три недели или до прогрессирования, или до развития непереносимых токсических явлений.

Эффективность терапии оценивалась путем определения ОЧО (частичный ответ + полный ответ) на терапию по данным компьютерной томографии (КТ) с использованием критериев RECIST 1.1. Данная первичная конечная точка для оценки эффективности соответствовала основным требованиям в отношении сравнения свойств биоаналога и оригинального препарата, а именно — отражала непосредственную «активность» препарата и была менее подвержена влиянию внешних факторов. Оценка безопасности производилась стандартным методом — на основании данных о регистрации нежелательных явлений (НЯ) и серьезных нежелательных явлений (СНЯ). Для анализа фармакокинетики препаратов на втором этапе у всех больных, включенных в исследование, проводилась оценка концентраций препарата в определенные временные точки на первом и шестом циклах химиотерапии. Дополнительно исследовалась иммуногенность лекарственных средств.

Обе исследуемые группы, включенные в анализ эффективности, были уравновешены по исходным демографическим характеристикам пациентов. Так, медианы возраста больных, включенных в группу препарата «Авегра®», составили 60,5 [54,0; 64,8] года, в группу сравнения — 60,0 [54,9; 63,0] года. Группы были сопоставимы по весу и росту, половому составу ($p > 0,05$).

Результаты оценки общего состояния по шкале ECOG также были сопоставимы: в группах препаратов «Авегра®» и «Авастин®» оценка по ECOG составила 0 баллов у 15 (27,78%) и 8 (13,64%) пациентов ($p > 0,05$), 1 балл — у 39 (72,22%) и 45 (80,36%) ($p > 0,05$), соответственно. Только у 3 (5,36%) пациентов из группы препарата «Авастин®» балл по ECOG составил 2 ($p > 0,05$).

У большинства пациентов на момент включения была диагностирована IV стадия НМРЛ: 49 (90,74%) и 46 (82,14%) больных в группах препаратов «Авегра®» и «Авастин®», соответственно ($p > 0,05$). У остальных обследованных была диагностирована стадия IIIb. Обе группы также были уравновешены по другим изученным характеристикам основного заболевания (продолжительность времени с момента постановки диагноза, предшествующая терапия, морфологическая характеристика опухоли, число и локализация отдаленных метастазов).

В анализ эффективности были включены все больные, получившие хотя бы одно введение препарата бевацизумаб, у которых представлялось возможным оце-

нить достигнутый ответ: 54 пациента (78,26%) в группе препарата «Авегра®» и 56 (81,20%) пациентов в группе препарата «Авастин®».

На основании данных КТ ОЧО, которая являлась первичной конечной точкой, в группе препарата «Авегра®» составила 42,59% (95% ДИ 30,33–55,83%), а в группе препарата «Авастин®» — 39,29% (95% ДИ 27,58–52,27%), соответственно. Разница показателя в группе исследуемой терапии и в группе препарата сравнения составила 3,30% с 95% ДИ –14,96–21,40% ($p = 0,874$, критерий χ^2 Пирсона с поправкой Йетса). Нижняя граница рассчитанного 95% ДИ (–14,96%) превышает установленную границу не меньшей эффективности, а, следовательно, принимается гипотеза о не меньшей эффективности препарата «Авегра®» по сравнению с препаратом «Авастин®». Отношение шансов (OR) для ОЧО составило 1,145 (95% ДИ 0,500–2,629), что также указывает на отсутствие статистически значимых различий в эффективности между группами терапии.

Статистически значимых различий не было выявлено и при сравнении прочих параметров оценки эффективности.

В анализ безопасности были включены все больные, получившие хотя бы одно введение препаратов «Авегра®» или «Авастин®» ($n = 134$). Оба препарата продемонстрировали благоприятные профили безопасности и переносимости. Среди НЯ, наиболее часто встречались явления гематологической токсичности, включавшие нейтропению, лейкопению, лимфопению, анемию и тромбоцитопению. Несколько реже регистрировались отклонения ряда биохимических показателей в крови: гипергликемия, гиперурикемия, повышение уровней лактатдегидрогеназы, аспартатаминотрансферазы, аланинаминотрансферазы, щелочной фосфатазы, мочевины. Среди прочих НЯ наиболее распространены были алопеция, нарушения со стороны скелетно-мышечной системы (артралгии, миалгии, оссалгии, боль в спине), со стороны пищеварительной системы (тошнота, рвота, диарея, стоматит), нежелательные явления со стороны сердечно-сосудистой системы (тахикардия), слабость, головная боль, а также нарушения со стороны органов дыхания (легочное кровотечение, кровохарканье, одышка, кашель). Статистически значимых различий между группами не было выявлено ни по одному из зарегистрированных НЯ.

СНЯ были выявлены в общей сложности у 22 пациентов: у 14 (20,59%) в группе препарата Авегра® (у 2 из них было зарегистрировано по 2 СНЯ) и у 8 (12,12%) паци-

ентов в группе сравнения. В большинстве случаев СНЯ были обусловлены наличием сопутствующей патологии, воздействием химиопрепаратов, применяемых в рамках комбинированной химиотерапии, либо другими не связанными с исследуемой терапией причинами. Группы не имели статистически значимую разницу по частоте встречаемости любых СНЯ ($p > 0,05$).

Проведенный анализ фармакокинетических параметров показал, что как после однократного, так и после многократного введения препаратов «Авегра®» и «Авастин®» концентрации бевацизумаба в крови пациентов изменяются аналогичным образом.

Исследование иммуногенности выявило по одному случаю появления связывающих антител к бевацизумабу в каждой группе, их нейтрализующая активность была подтверждена у обоих пациентов. Таким образом, оба препарата характеризовались низкой иммуногенностью.

По результатам проведенного клинического исследования, препараты «Авегра®» и «Авастин®» продемонстрировали аналогичные характеристики фармакокинетики, эффективности и безопасности, что подтверждает их эквивалентность. На основании результатов проведенного клинического исследования первый биоаналог бевацизумаба — препарат «Авегра®» — был успешно зарегистрирован в ноябре 2015 г. Данные, полученные в ходе проведенных испытаний, позволяют рекомендовать применение препарата «Авегра®» в широкой клинической практике.

Высокая стоимость оригинальных лекарственных средств, особенно препаратов таргетной терапии, является серьезной проблемой современного здравоохранения, при этом биоаналоги за счет более низкой цены позволяют увеличить доступность терапии для пациентов. Разработка и внедрение биоаналогов в клиническую практику является общей международной тенденцией, отвечающей как интересам системы здравоохранения, так и интересам пациентов.

Появление препарата «Авегра®» существенно повышает доступность терапии, направленной на блокирование патологического неоангиогенеза в злокачественных опухолях, так как его цена будет значительно ниже зарубежного аналога. Это преимущество позволит обеспечить большее количество онкологических больных современными схемами терапии, включающими бевацизумаб, что приведет к улучшению клинического течения заболеваний и качества жизни пациентов.

Список литературы

1. Состояние онкологической помощи населению России в 2012 году. Под ред. А. Д. Каприна, В. В. Старинского, Г. В. Петровой. Москва, 2013.
2. American Cancer Society. SEER CDC Cancer facts and figures — 2015. URL: <http://www.cancer.org/acs/groups/content/@editorial/documents/document/acspc-044552.pdf> (дата обращения: 02.07.2015).
3. Состояние онкологической помощи населению России в 2014 году. Под ред. А. Д. Каприна, В. В. Старинского, Г. В. Петровой. Москва, 2013.
4. Pivotal clinical trials for bevacizumab biosimilars. URL: http://gabionline.net/Reports/Pivotal-clinical-trials-for-bevacizumab-biosimilars?utm_source=GONL4&utm_campaign=81e59cdacbgONL+V15118-4&utm_medium=email&utm_term=0_c68e980169-81e59cdacbg-127160209 (дата обращения 27.09.2015).
5. Sandler A., Gray R., Perry M. C., Brahmer J., Schiller J. H., Dowlati A., Lilienbaum R., Johnson D. H. Paclitaxel-carboplatin alone or with bevacizumab for non-small-cell lung cancer. *N Engl J Med.* 2006; 355 (24): 2542–2550.

References

1. Sostoyanie onkologicheskoi pomoshchi naseleniyu Rossii v 2012 godu. A. D. Kaprin, V. V. Starinskii, G. V. Petrova. (Ed). Moscow, 2013. (Russian).
2. American Cancer Society. SEER CDC Cancer facts and figures — 2015. Available at: <http://www.cancer.org/acs/groups/content/@editorial/documents/document/acspc-044552.pdf> (accessed 02.07.2015).
3. Sostoyanie onkologicheskoi pomoshchi naseleniyu Rossii v 2014 godu. A. D. Kaprin, V. V. Starinskii, G. V. Petrova. (Ed). Moscow, 2013. (Russian).
4. Pivotal clinical trials for bevacizumab biosimilars. Available at: http://gabionline.net/Reports/Pivotal-clinical-trials-for-bevacizumab-biosimilars?utm_source=GONL4&utm_campaign=81e59cdacb-GONL+V15I18-4&utm_medium=email&utm_term=0_c68e980169-81e59cdacb-127160209 (accessed 27.09.2015).
5. Sandler A., Gray R., Perry M. C., Brahmer J., Schiller J. H., Dowlati A., Lilienbaum R., Johnson D. H. Paclitaxel-carboplatin alone or with bevacizumab for non-small-cell lung cancer. *N Engl J Med.* 2006; 355 (24): 2542–2550.

Информация об авторах:

1. Орлов Сергей Владимирович — д. м. н., ведущий научный сотрудник отделения онкологии ГБОУ ВПО «Первый Санкт-Петербургский государственный медицинский университет имени академика И. П. Павлова» Минздрава России
2. Фогт Сергей Николаевич — медицинский советник второй категории, направление "Онкология", ЗАО «Биокад»
3. Шустова Мария Станиславовна — Медицинский эксперт III категории, Направление «Онкология», ЗАО «БИОКАД»

Information about authors:

1. Orlov Sergey Vladimirovich — PhD, MD, leading researcher, department of oncology, SBEO HPE «Pavlov First Saint Petersburg State Medical University» of Ministry of Health
2. Fogt Sergey Nikolaevich — medical advisor of second category, direction "Oncology", CJSC «Biocad»
3. Shustova Maria Stanislavovna — medical expert of second category, direction "Oncology", CJSC «Biocad»

Оформление ссылки для цитирования статьи:

Орлов С.В., Фогт С.Н., Шустова М.С. Успешная регистрация отечественного биоаналога бевацизумаба – новые возможности эффективной терапии больных неплоскоклеточным немелкоклеточным раком легкого. Исследования и практика в медицине. 2015; 2(4): 132-136. DOI: 10.17709/2409-2231-2015-2-4-132-136

Orlov S.V., Fogt S.N., Shustova M.S. Successful registration of domestic bioanalogue of bevacizumab – new opportunities for effective treatment of patients with non-squamous cell non-small cell lung cancer. *Issled. prakt. Med.* 2015; 2(4): 132-136. DOI: 10.17709/2409-2231-2015-2-4-132-136

Конфликт интересов. Все авторы сообщают об отсутствии конфликта интересов.
Conflict of interest. All authors report no conflict of interest.